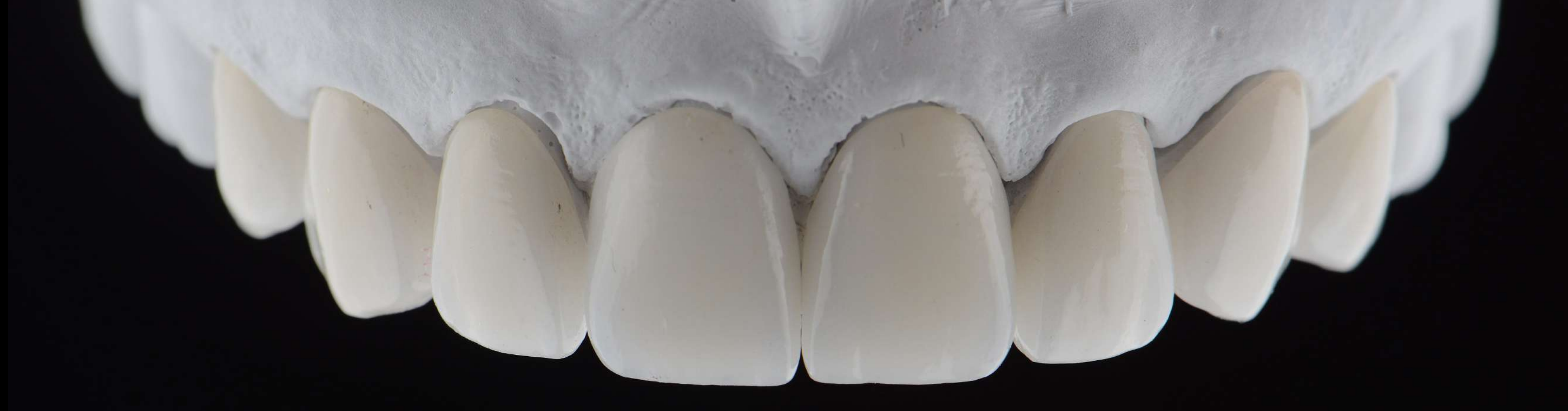




Onze missie is endodontische producten en oplossingen te leveren tegen een betaalbaardere prijs, wat op zijn beurt ten goede komt aan praktijkhouders en patiënten overal ter wereld.



9 klinische gevallen gemaakt door beoefenaars

About EdgeEndo

EdgeEndo is opgericht in 2012 door de in de VS gevestigde endodontoloog, Dr. Charles Goodis. EdgeEndo doet zaken in meer dan 30 landen over de hele wereld en heeft als missie tandheelkundige producten en oplossingen van hoge kwaliteit te leveren tegen betaalbare prijzen die op hun beurt ten goede komen aan praktijkhouders en patiënten overal ter wereld. Innovatie staat centraal bij EdgeEndo en wij geloven dat premium technologie niet hoeft te komen met een premium prijskaartje.



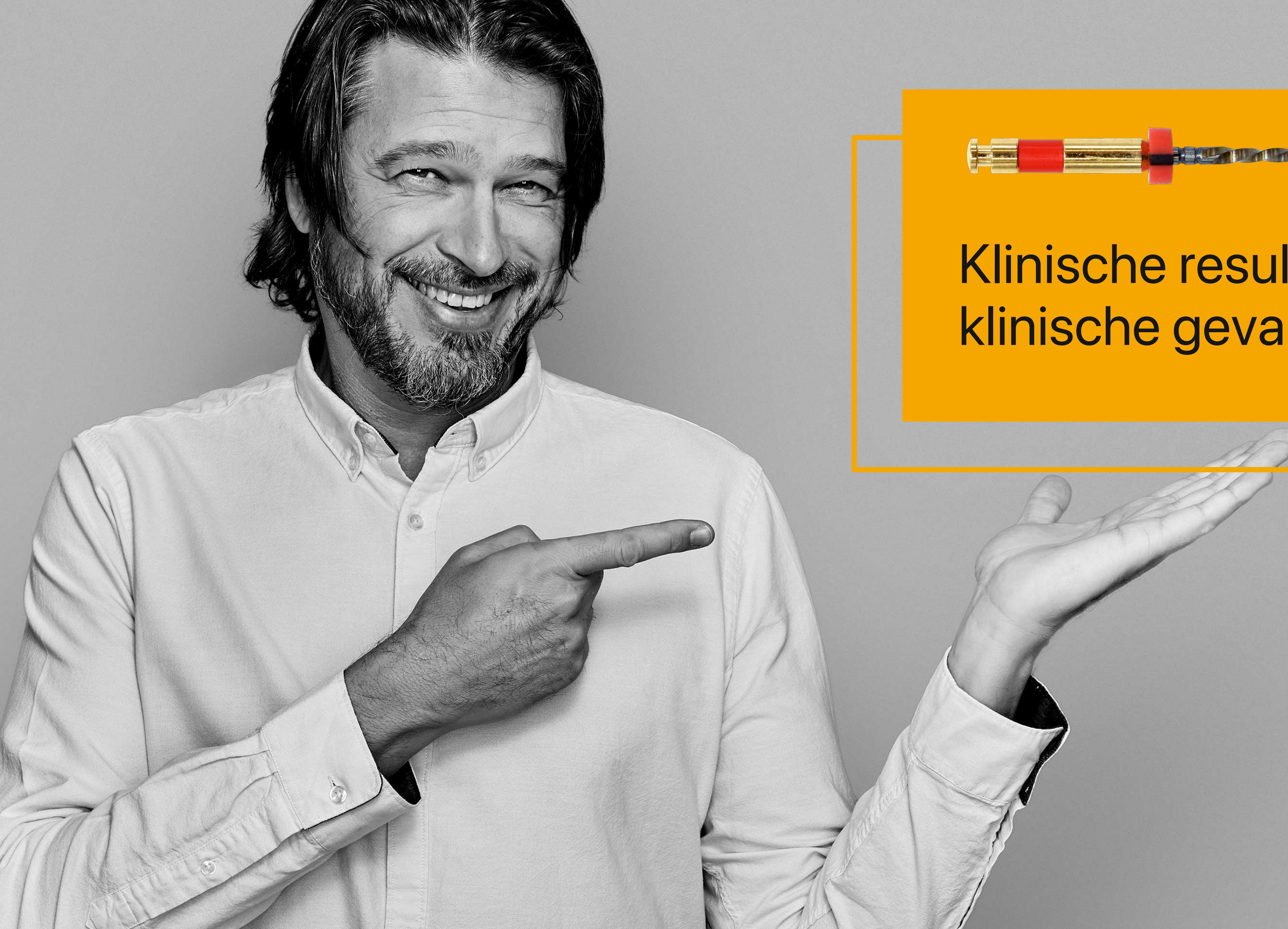“

Laat ons u helpen uitstekende wortelkanaalbehandelingen te verrichten.

– Charles J. Goodis,
DDS endodontoloog, Albuquerque,
NM, USA, oprichter & eigenaar van
EdgeEndo®



”



Klinische resultaten en klinische gevallen

Casus

1



– James A. Wealleans, D.M.D, Amerikaans
gediplomeerd endodontoloog, adj professor,
praktijkhouder Sydney, Australië

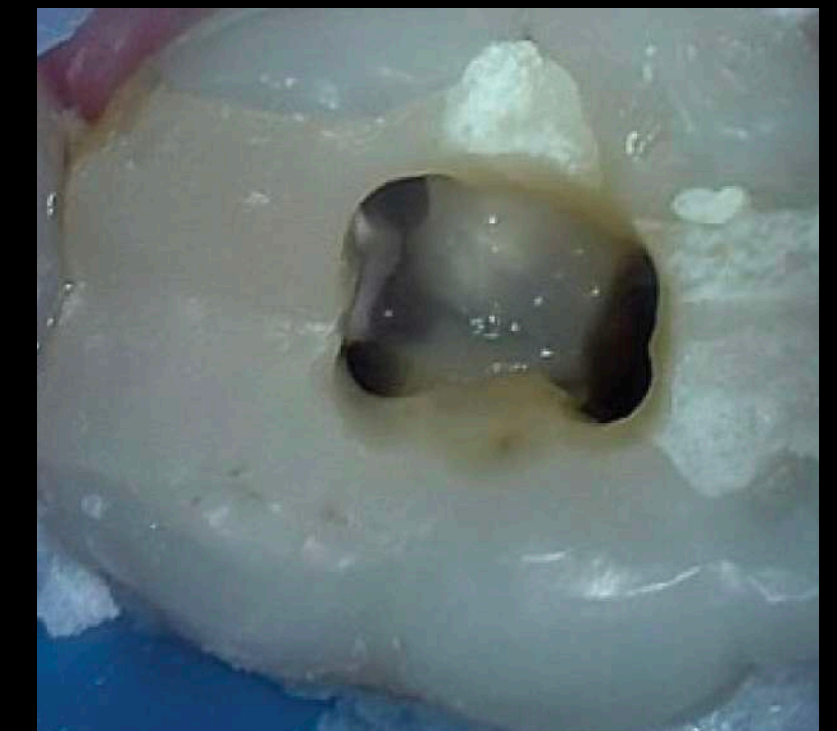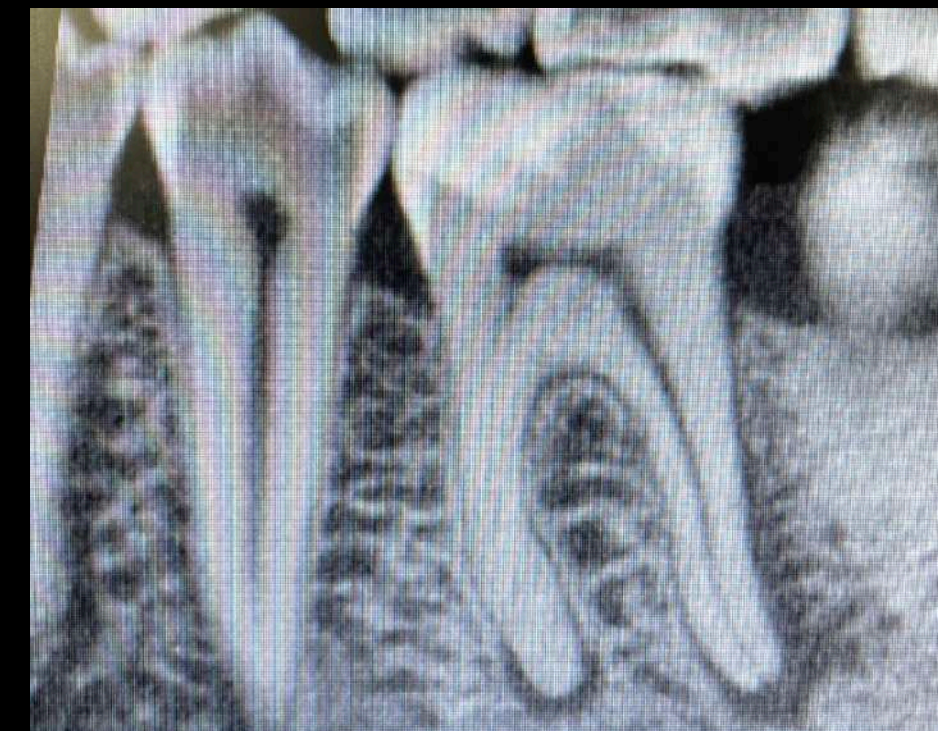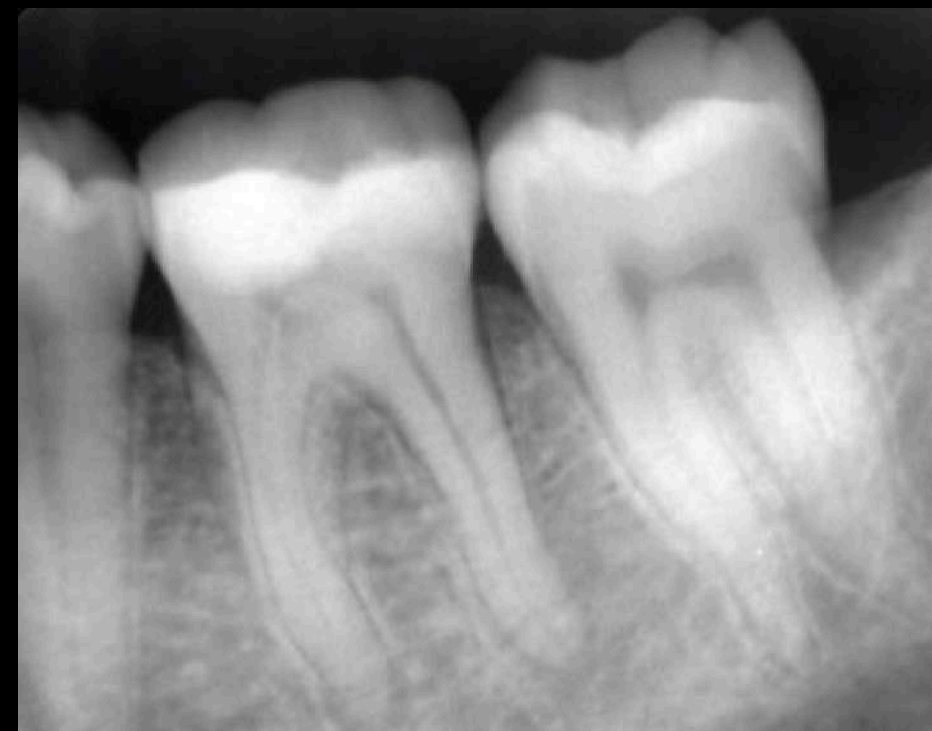De patiënt werd doorverwezen naar onze endodontologische praktijk ter beoordeling en behandeling van element 36. #36 was behandeld met MOD-composiet en vertoonde een negatieve reactie op koude en gevoeligheid bij percussie. Pre-operatieve röntgenfoto's toonden bij #36 een kleine periapicale röntgenlucentie bij de mesiale wortel en een van gemiddelde omvang bij de distale wortel.

Pre-operatief

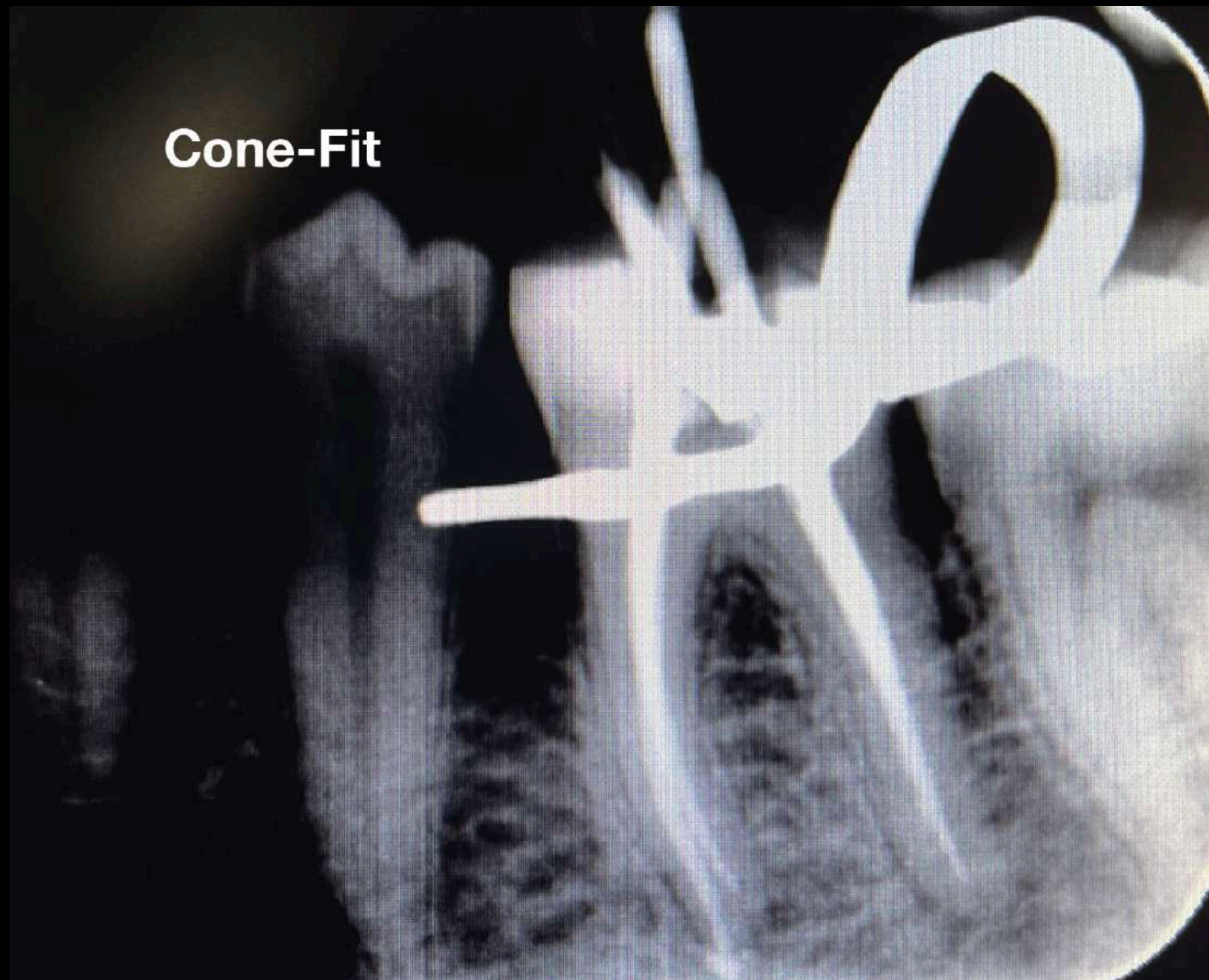
element #36 werd ontsloten, MB, ML en DB en DL kanalen gelokaliseerd. Kanalen geïnstrumenteerd met EdgeFile X7 roterende vijlen met crown-down techniek.

Endodontische diagnose

Pulpale necrose met symptomatische apicale parodontitis.

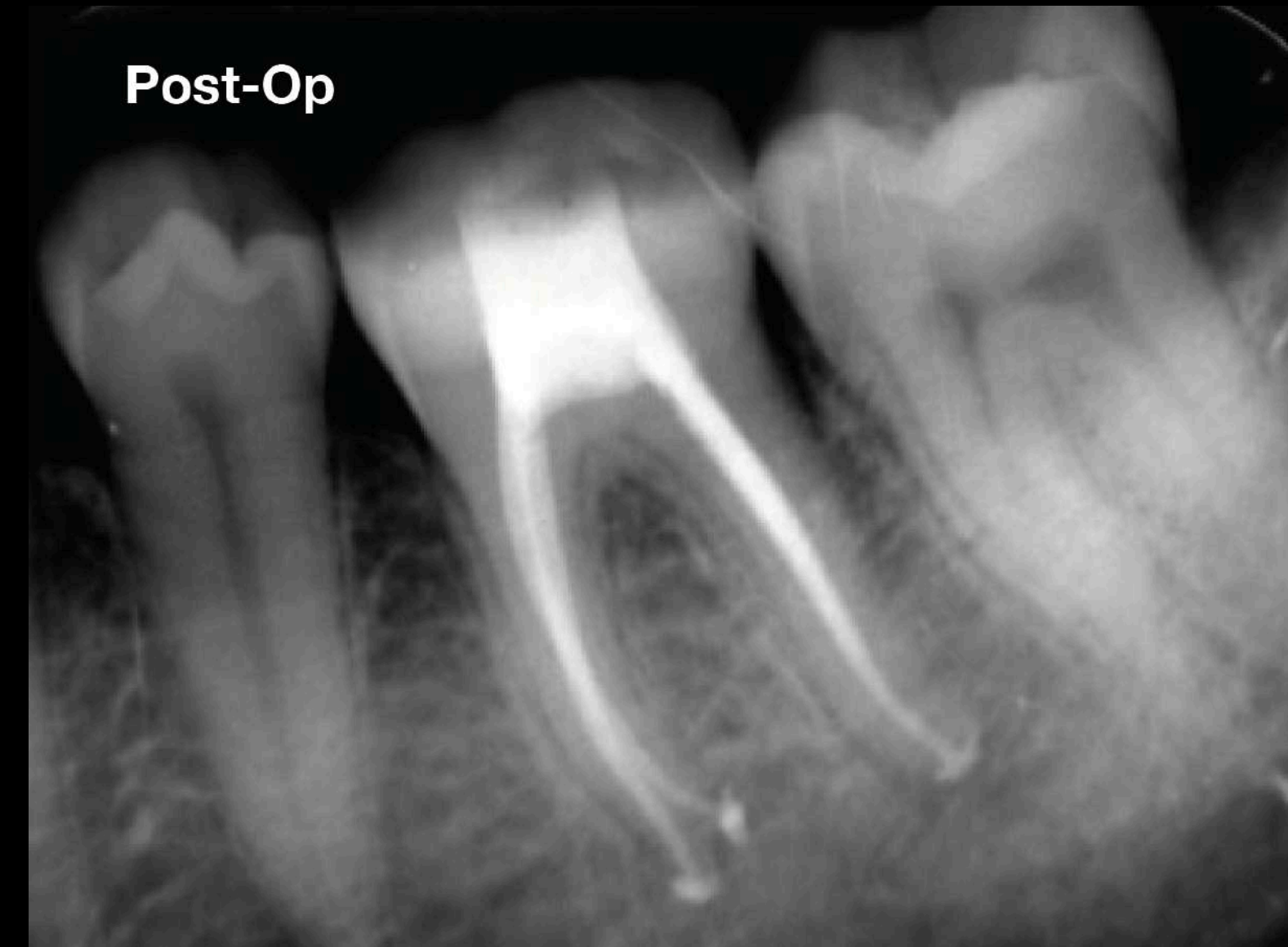


Post obturatie



Werkdieptes werden bepaald met de apex locator, gevolgd door radiologische bevestiging. Het kanaalsysteem werd afgesloten met BUSA BC sealer en BC GP point.

Afronding



De toegang werd onmiddellijk hersteld met vezelversterkt dual-cure kernmateriaal.

Vijlsequentie voor 'crowndown' (met MAF-maten)

X7s 25,06 tot weerstand, dan 20,06 tot weerstand, dan 25,06 tot weerstand.
Werkdiepte handvijl tot 15, 17,04 indien nodig, 30,04, 35,04, 40,04. In dit geval was mijn uiteindelijke roterende vijl een 40,04 bij 500 omw/min en 2,6 N/cm torsie.



KLINISCHE BEHANDELING VAN VERBORGEN APICALE CURVATUREN

In de grote meerderheid van de gevallen zijn apicale curvatures distaal gericht en gemakkelijk zichtbaar via traditionele 2D periapicale radiologie. In sommige gevallen kunnen endodontologen echter vermoeden (d.w.z. omdat de vijlen moeizaam verder komen) of soms (door CBCT of met behulp van Clark's buccal object rule) verborgen abrupte curvatures in verschillende richtingen ontdekken. In dergelijke gevallen wordt geadviseerd zeer flexibele, vermoeiingsbestendige, martensitische vijlen te gebruiken (in dit geval gebruikten wij Edge Endo X7 maat 17 en 25 taper. 04), met gereduceerd terugslag om de risico's van richels of apicale verplaatsing te verminderen.

Bij deze smalle apicale curvatures kunnen roterende X7 instrumenten worden gebruikt met een heen-en-weergaande beweging met de klok mee (150° - 30°) om de weerstand tegen torsiestress te vergroten. In andere gevallen wordt bij continue rotatie aanbevolen de grenswaarden van het veiligheidskoppel iets te verlagen. Hierdoor verbeteren we zowel de torsie- als de buigweerstand en kunnen we deze gevaarlijke verborgen abrupte curvatures veilig ontsluiten.

CASUSVERSLAG

Een 65-jarige patiënte werd verwezen voor endodontische behandeling van haar tweede molaar onder (#37). Ze meldde klachten over spontane pijn, zwelling en een fistel. Op basis van pulpavitaliteitstesten en radiologisch onderzoek werd de diagnose symptomatische apicale periodontitis gesteld.

Op grond van deze preoperatieve röntgenfoto kunnen twee feiten van dit endodontische geval worden vastgesteld (Fig.1):

- Aangetaste pulpakamer en nauwe kanalen
- De niet-conventionele anatomie van de distale wortel

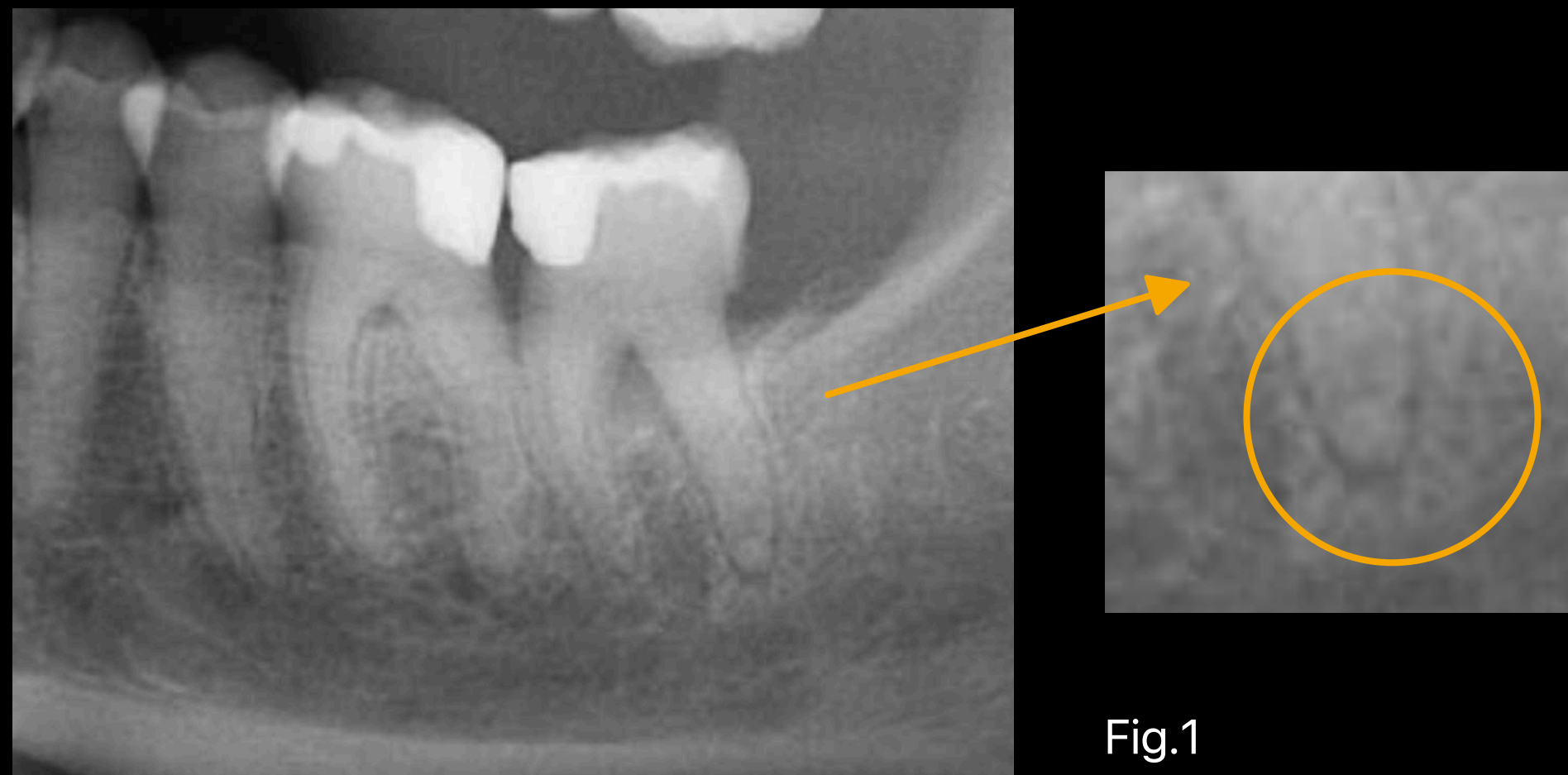


Fig.1

Traditionele toegang tot de holte werd verkregen met snelle diamant boren en de drie openingen werden gelokaliseerd met ultrasone tips. K-vijl #08 werd gebruikt om het endodontische systeem van alle wortels te verkennen, hoewel de apex in het distale kanaal niet bereikt kon worden. Pre-flaring en instrumentatie van het middelste derde deel werden uitgevoerd met een kleine (gele) reciprocerende vijl van EdgeOne (Edge Endo, Albuquerque, NM), met pikkende bewegingen van 1-2 mm, afgewisseld met borstelbewegingen om de kanalen coronaal te verwijderen. Manuele irrigatie werd frequent en royaal uitgevoerd met oplossingen van 5% natriumhypochloriet. Na het vormgeven van het coronale en middendeel werd WL bepaald met K-File #10 en de vormgevingsprocedure werd voltooid met martensitische X7 (Edge Endo, Albuquerque, NM) instrumenten in de maten 17 en 25, .04 taper. De instrumenten werden met heen en weer gaande bewegingen met de klok mee (150-30) gebruikt om de weerstand tegen zowel torsie- als buigstress te verhogen (fig.2)

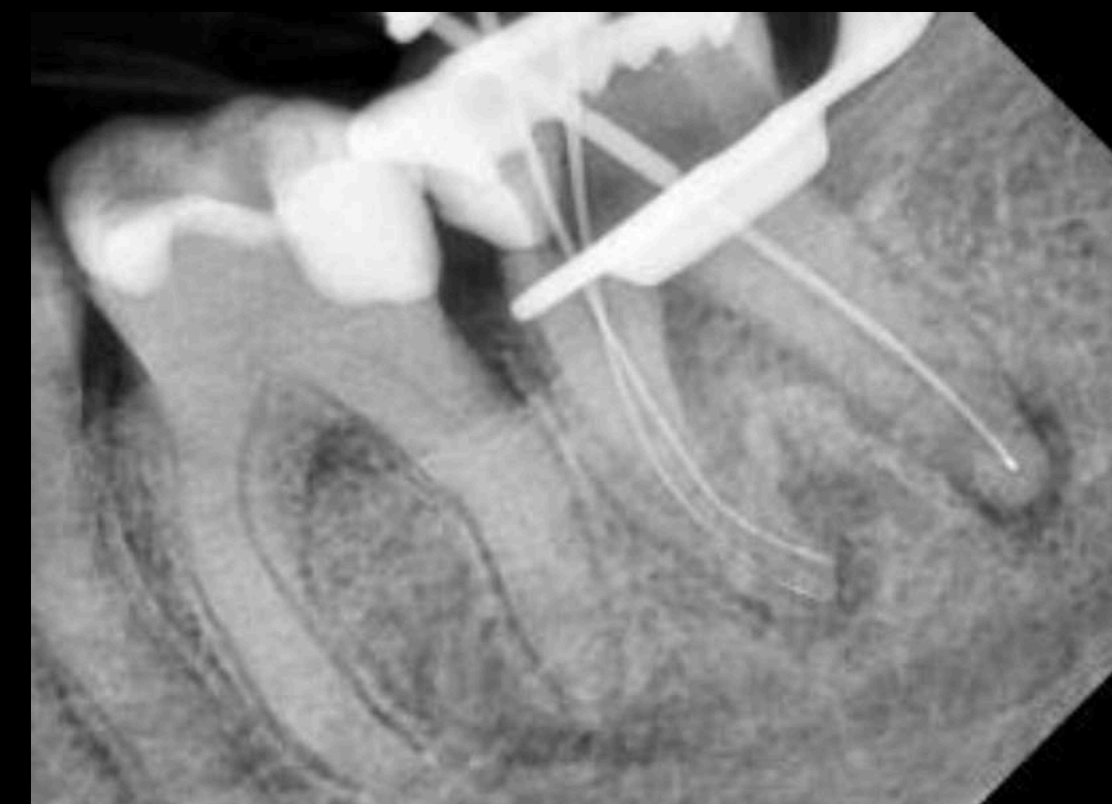


Fig.2

De laatste irrigatie werd verricht met een EDTA-oplossing gedurende 1 minuut met sonische activering, gevolgd door 1 minuut sonische activering van NaOCl. Het wortelkanaalsysteem werd gespoeld, gedroogd en vervolgens geobtureerd met een hydraulische single cone-techniek en biokeramische sealer (BUSA, BC Sealer). Twee periapicale röntgenfoto's met verschillende angulaties werden genomen om de kwaliteit van de behandeling te verifiëren (Fig.3-4).

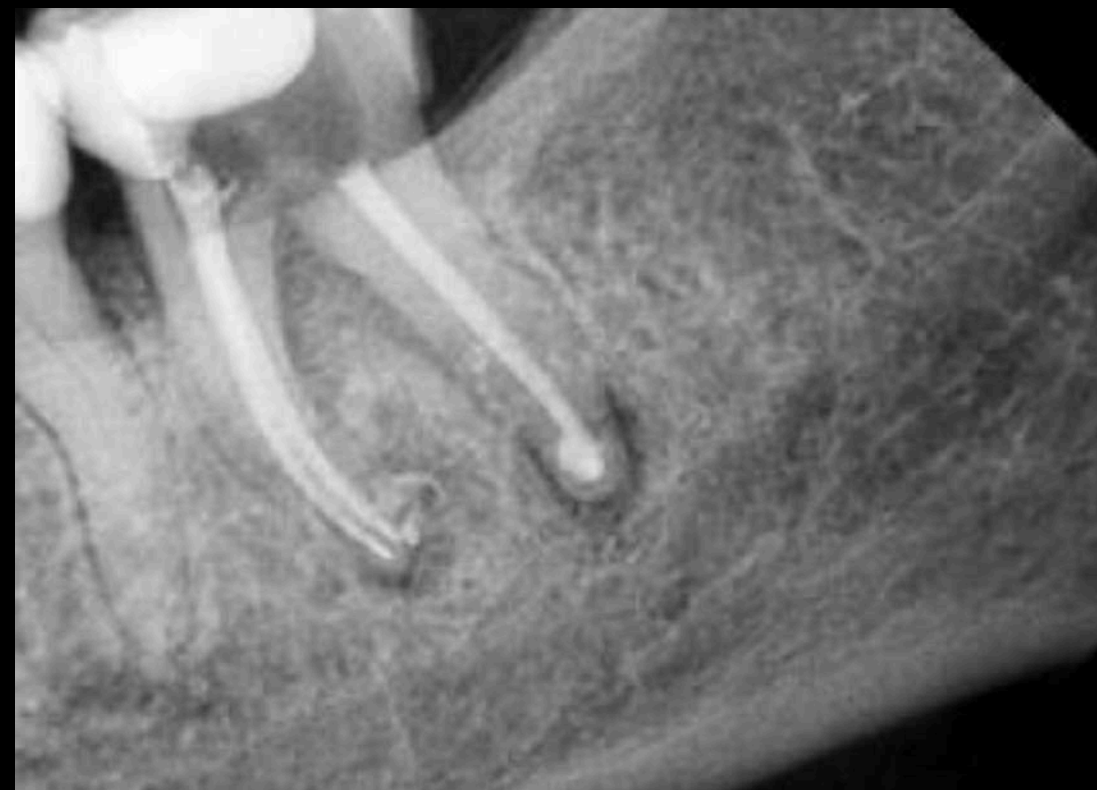

Fig.3

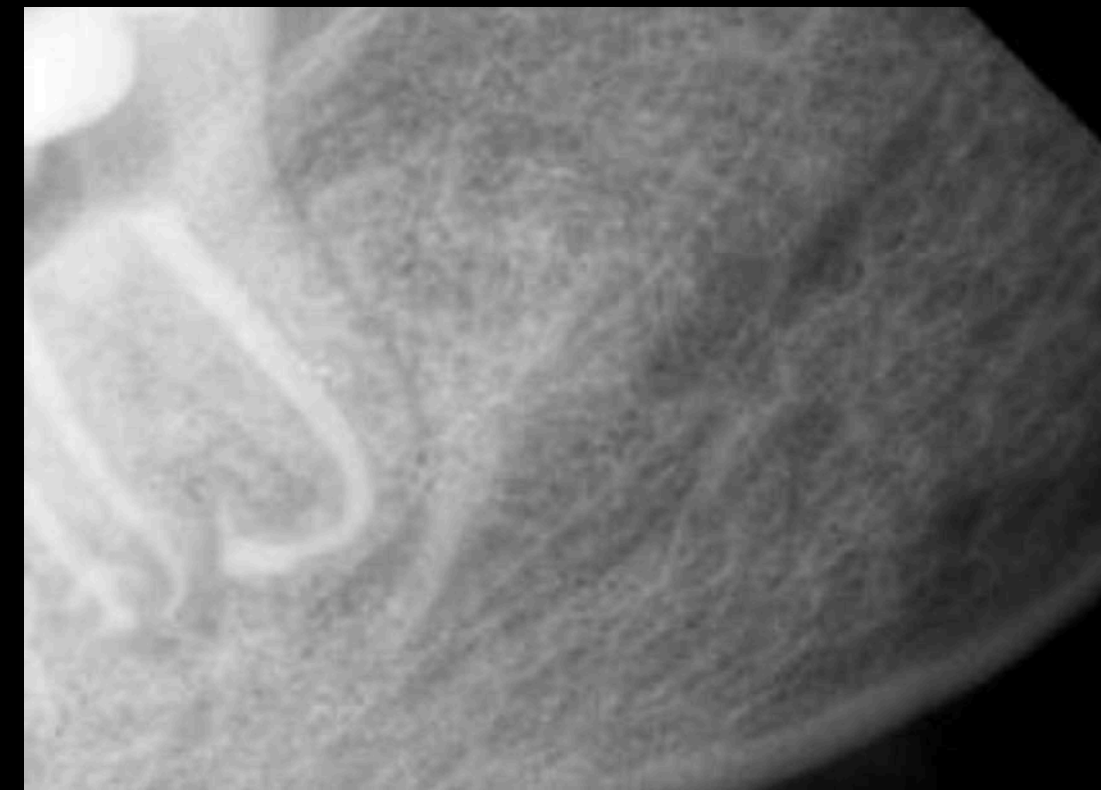

Fig.4

De verdenking van de arts van een ongewone anatomie van de distale wortel werd bevestigd door de geanguleerde röntgenfoto die een abrupte verborgen curvature vertoonde in het apicale derde deel van het kanaal. De crown-down benadering (eerst het coronale en middelste deel vormgeven, waardoor coronale interferenties werden verminderd) en de juiste keuze van zeer

flexibele en resistente instrumenten, gecombineerd met veilige reciprocerende klinische bewegingen, maakten het echter mogelijk de verborgen curvature goed te bereiken zonder iatrogene fouten. De X7 instrumenten werden gekozen vanwege hun innovatieve fabricageprocédé, waardoor ze een ongekeerde flexibiliteit en weerstand tegen cyclische vermoeidheid bieden, zodat artsen procedures kunnen uitvoeren die moeilijk, zo niet ondenkbaar, zouden zijn met traditionele onverwarmde vijlen. Meer in het bijzonder heeft EdgeEndo de focus van zijn onderzoek en ontwikkeling gericht op de warmtebehandeling van NiTi-vijlen en een eigen proces ontwikkeld om FireWire™-vijlen te produceren die 2 tot 8 maal beter bestand zijn tegen cyclische vermoeidheid (en flexibiliteit) dan andere NiTi-vijlen. De voordelen van een flexibele vijl lijken duidelijk bij complexe curvatures, maar martensitische X7-vijlen bieden nog een ander voordeel: minder "vormgeheugen". Hoewel vormgeheugen gunstig lijkt, kan het ertoe leiden dat een vijl "terugveert" in het element, waardoor laterale druk op de kanaalwand wordt uitgeoefend, wat kan leiden tot kanaalverplaatsing of ledging. Deze casus bevestigt de uitstekende klinische prestaties van X7 vijlen bij een zeer complexe anatomie, aangezien de hierboven genoemde, veel voorkomende iatrogene fouten konden worden vermeden.

Casus

3



– James A. Wealleans, D.M.D, Amerikaans
gediplomeerd endodontoloog, adj professor,
praktijkhouder Sydney, Australië

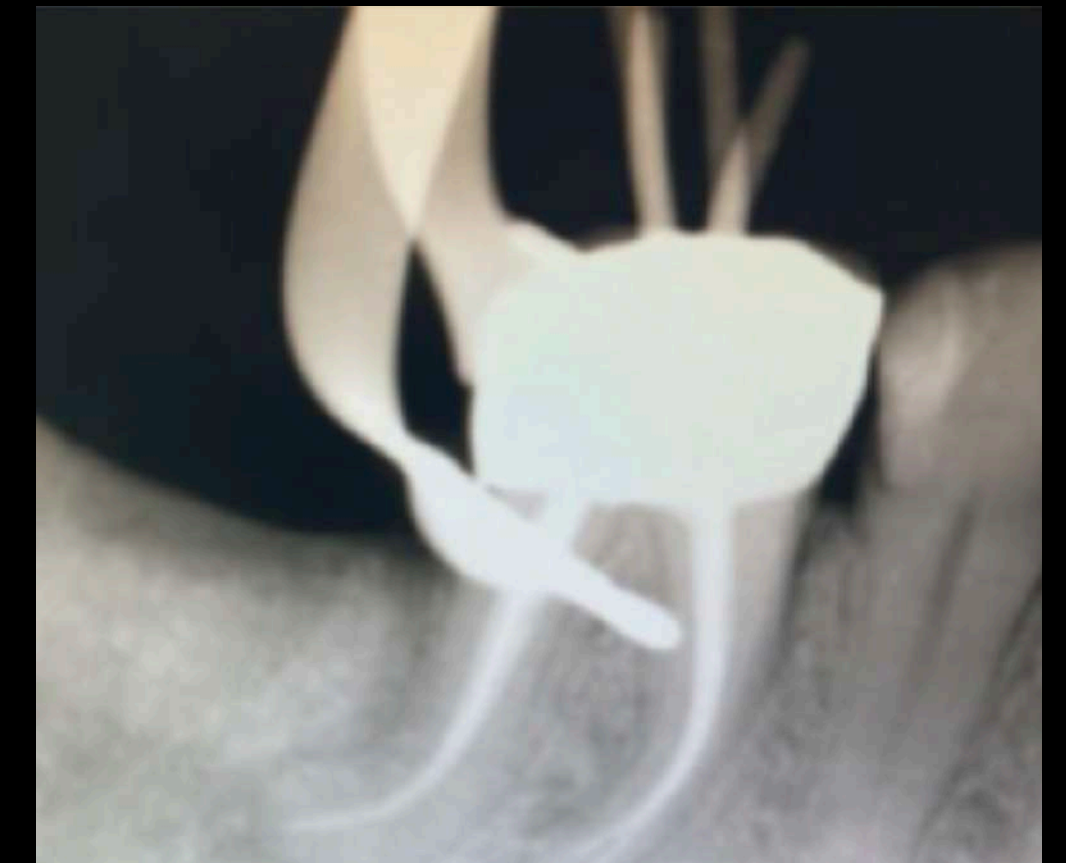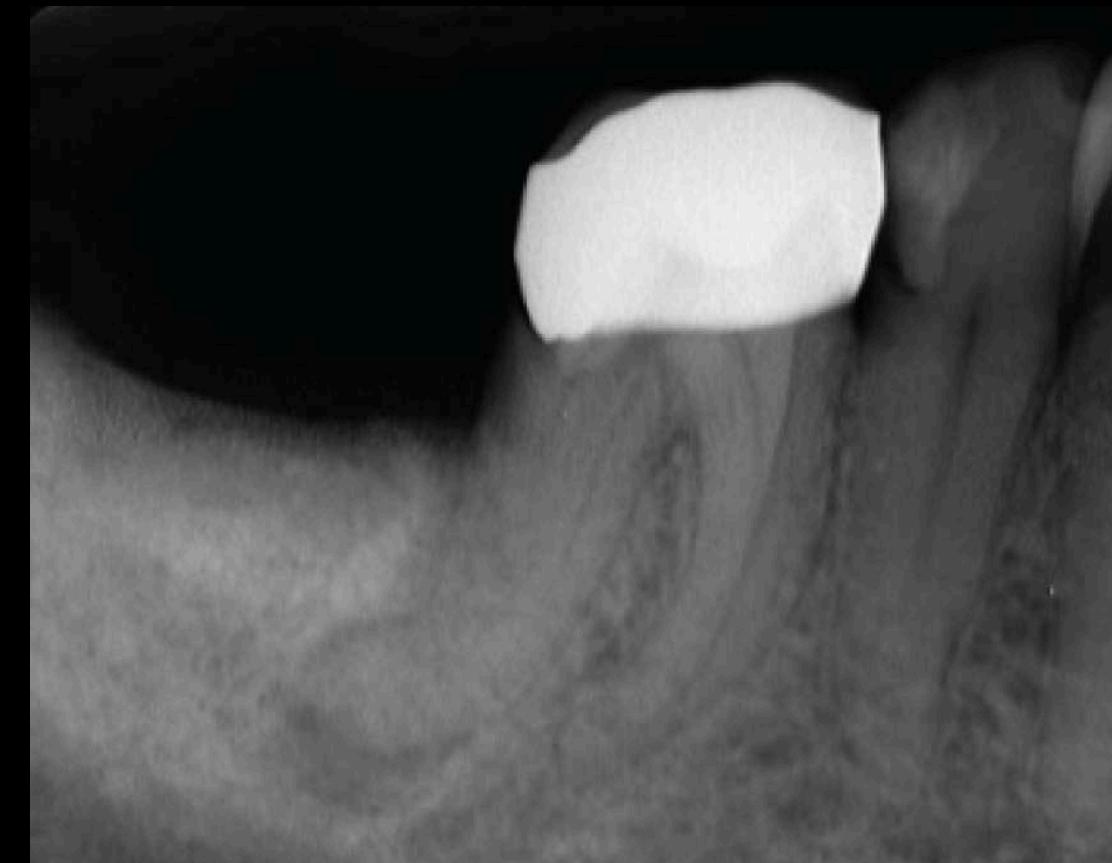De patiënt werd doorverwezen naar onze endodontiepraktijk voor evaluatie en behandeling van element 46. #46 was voorzien van een volledig keramische kroon en vertoonde negatieve reactie op koude en gevoeligheid bij percussie. Pre-operatieve röntgenfoto's toonden dat #46 een periapicale radiolucentie had geassocieerd met de distale wortel en een ernstige D wortel curvatuur in het apicale derde.

Endodontische diagnose

Pulpale necrose met symptomatische
apicale periodontitis.

Pre-operatief

element #47 ontsloten, MB, ML en DB en DL kanalen gelokaliseerd. Kanalen geïnstrumenteerd met EdgeFile X7 roterende vijlen met crown-down techniek



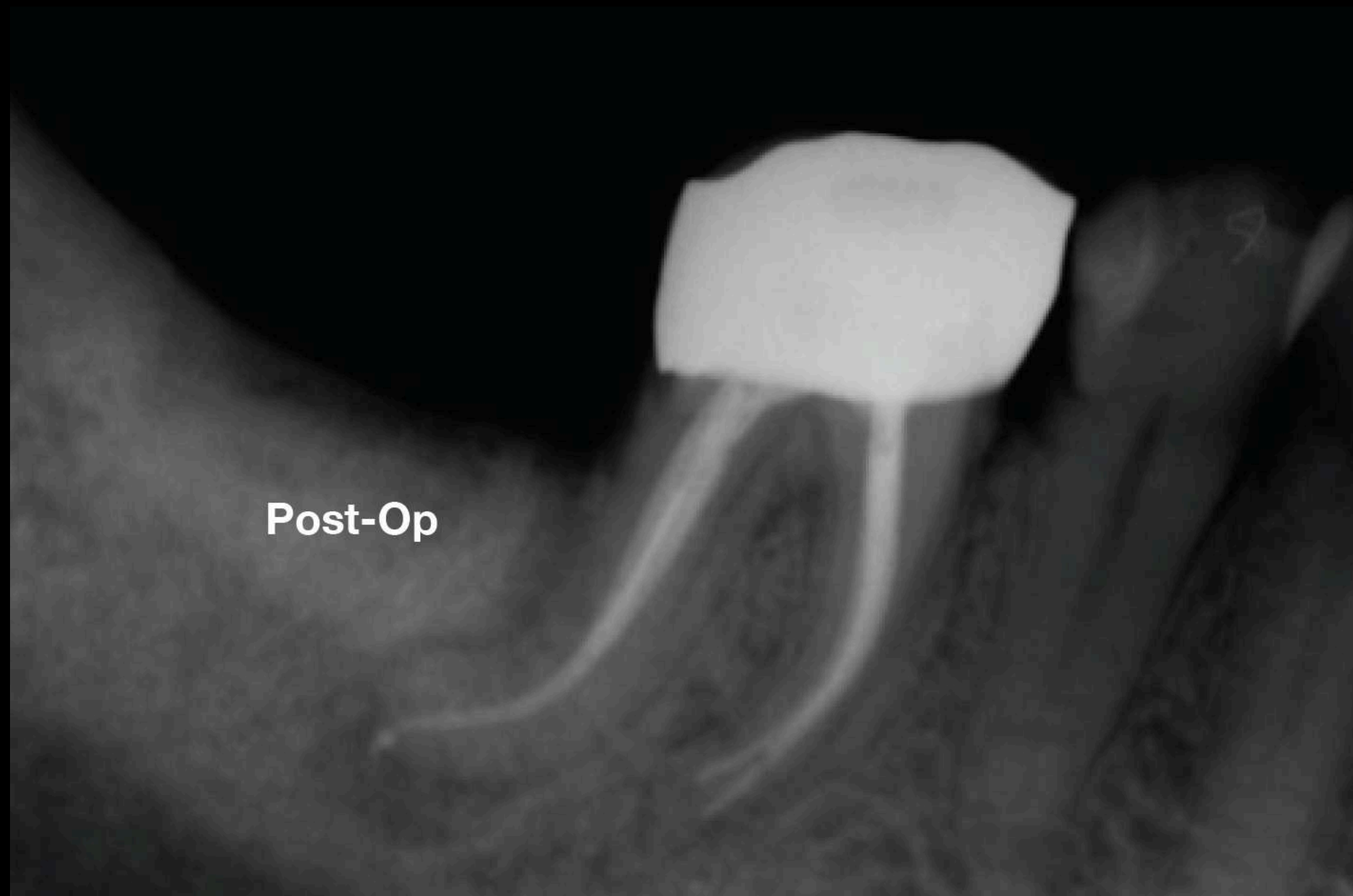Cone-Fit

Werkdieptes werden bepaald met een apex locator gevolgd door radiologische bevestiging. Het kanaalsysteem werd gesloten met BUSA BC Sealer en BC GP Point. De toegang werd onmiddellijk hersteld met vezelversterkt dual-cure kernmateriaal.

Vijlsequentie voor "crowdown" (met MAF-maten)

X7s 25,6 tot weerstand, vervolgens 20,06 tot weerstand gevolgd door 25,06 tot weerstand. Werkdiepte handvijl tot 15, 17,04 indien nodig, 30,04, 35,04, 40,04.

Voor dit geval heb ik krachtig handvijlen ingezet naast mijn gebruikelijke vijlsequentie tot #35K eindigend met X7 35,04 bij 500 omw 2,6 N/cm koppel.



“



EdgeEndo zijn zonder twijfel de beste roterende instrumenten op de markt! De flexibiliteit en duurzaamheid zijn ongeëvenaard! De overgang verliep naadloos en het scheiden van vijlen behoort tot het verleden!

”

– James A. Wealleans,
D.M.D., American Board gediplomeerd
endodontoloog, Adj Professor, praktijkhouder,
Sydney, Australië



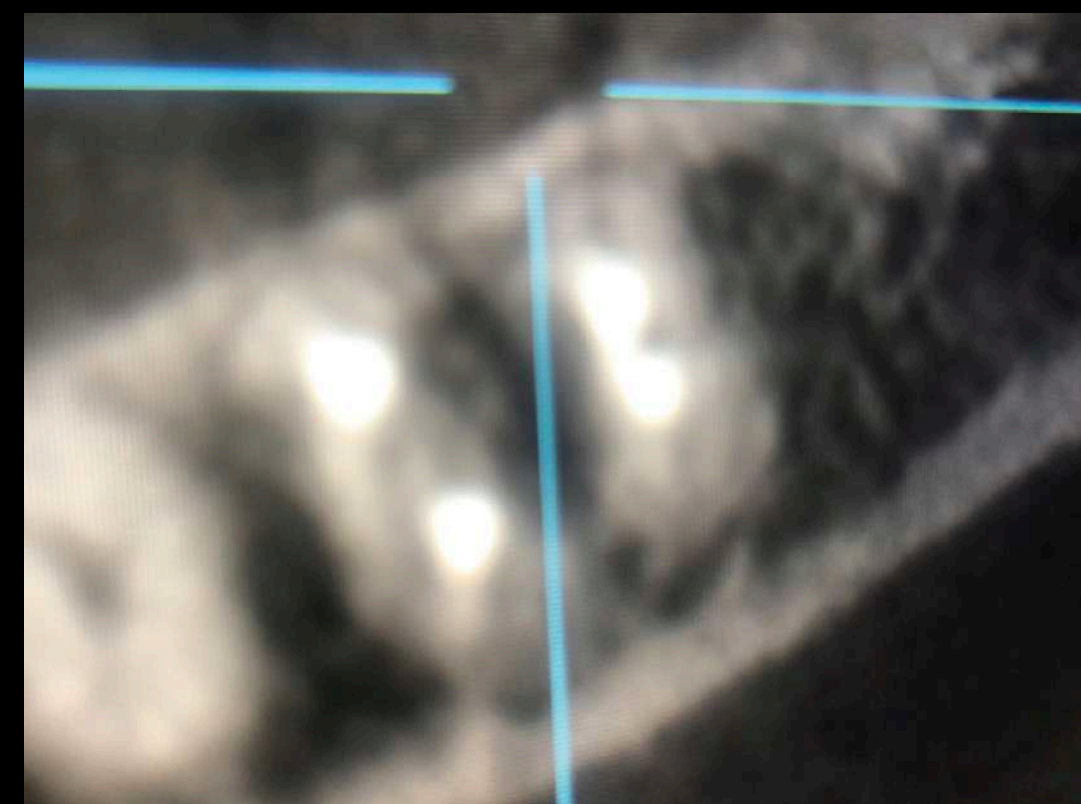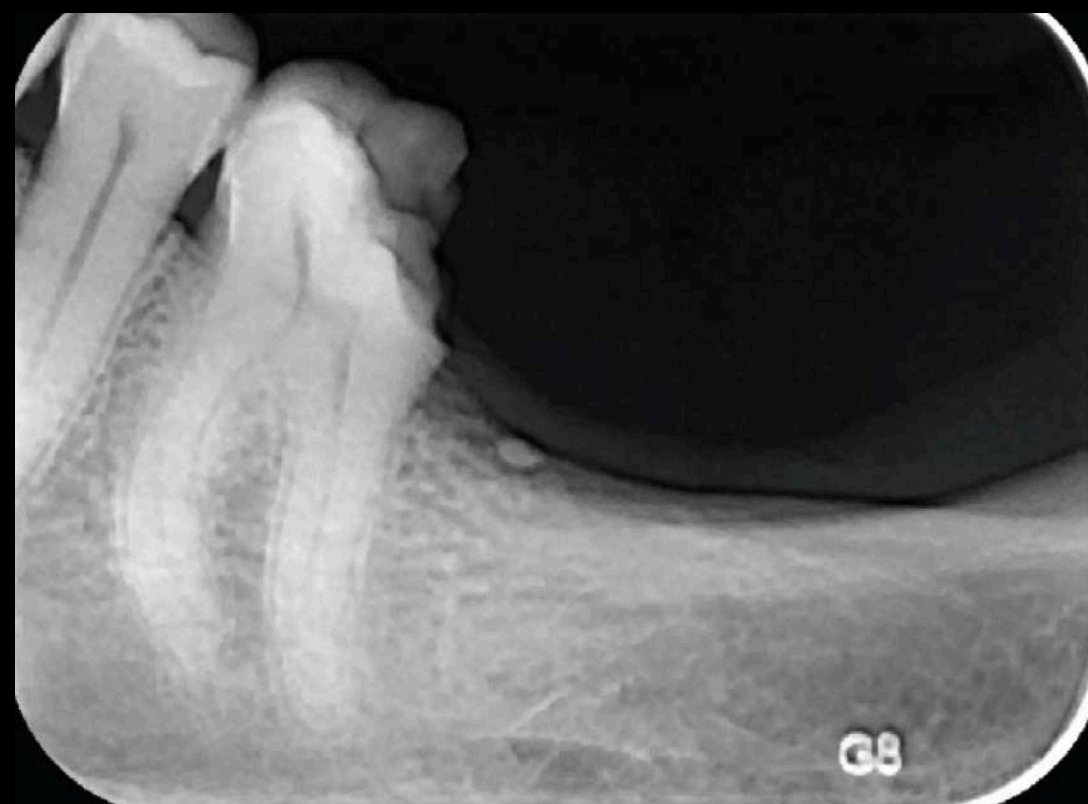Prof. Gianluca Gambarini

ENDODONTISCH CASUSRAPPORT HYBRIDISERENDE WARMTEBEHANDELING TECHNIEK

Een 42-jarige patiënte kwam naar de praktijk en klaagde over een kroonfractuur en hevige pijn in het mandibulaire posterieure gebied links. Intraoraal en radiologisch onderzoek toonde disto-occlusale laesie in element 3.6 (fig. 1) en een blootliggende distale pulpahoorn. Het element was zeer gevoelig voor thermische koude test; de diagnose acute pulpitis werd gesteld en een endodontische orthograde behandeling werd voorgesteld waarmee de patiënte akkoord ging. Via een minimaal invasieve benadering werd de toegangsholte vormgegeven vanaf het distale gedeelte van het element om onnodig verlies van de dentinale structuur te vermijden. Deze beslissing was een compromis tussen de voordelen van bredere, rechte toegang (ideaal bij complexe nauwe curvatures zoals in het onderhavige geval) en de nadelen van verzwakking van de resterende

tandstructuur: de mesiale marginale rand was intact en besloten werd deze te behouden volgens minimaal invasieve endodontische protocollen. Bovendien is de ideale rechte toegang met endodontische nikkel-titanium (NiTi) roterende instrumenten niet altijd mogelijk wanneer een molaar licht distaal helt, zoals in het onderhavige geval. Complexere wortelkanaalconfiguraties (d.w.z. wanneer er extra kanalen aanwezig zijn zoals in dit geval) vereisen meer aandacht bij het plannen van adequate endodontische toegang om alle verschillende openingen goed te bereiken.

De endodontoloog was er zich dan ook van bewust dat de roterende NiTi-instrumenten aan hoge buigspanningen zouden worden blootgesteld vanwege de aanwezigheid van meervoudige curvatures die ook flexibiliteit vereisten om iatrogene fouten te kunnen vermijden. De eerste parameter was daarom de selectie van uiterst flexibele, warmtebehandelde, martensitische NiTi-instrumenten met gecontroleerd geheugen; de tweede parameter was de selectie van instrumenten met variabele conussen om de vastraken en het inschroeven van de conus tot een minimum te beperken; de derde parameter was de selectie van instrumenten met voldoende metaal massa om torsiebelasting in nauwe kanalen te weerstaan. De keuze viel op EdgeTaper Platinum (ETP) van EdgeEndo, Albuquerque, NM, die alle vereiste kenmerken bood; zeer resistente en flexibele instrumenten, die gemakkelijker kunnen worden vervormd dan vijlen van de concurrentie en de gegeven precurvatuur behouden, waardoor ze gemakkelijker kunnen worden ingevoerd en de noodzaak van bredere openingsholte tot een minimum wordt beperkt.



Na een manueel glijpad met roestvrijstalen K-vijlen tot maat 15 en bepaling van de werkdiepte met een elektronische apex locator, werden ETP instrumenten gebruikt in de volgende sequentie: S1, S2, F1, F2. Alle instrumenten bereikten de volledige werkdiepte, voorzichtig gedraaid bij 300 omwentelingen per minuut (en 2N torsie), waarbij overbelasting werd vermeden. Twee cruciale operationele parameters werden gekozen; ten eerste, tijdens de inwaartse beweging, gingen de instrumenten langzaam verder, in stapjes (niet meer dan 1-2 mm dieper per stap) en na elke stap werden ze uit de kanalen verwijderd, werden de groeven gereinigd en werd er geïrrigeerd met een spuit. Dankzij de zorgvuldige progressie kon overmatige wrijving worden vermeden door een breder contact van de bladen en minder debris in de groeven. Bovendien werd het debridement verbeterd met frequentere irrigatie en ontstond er minder debris.



“

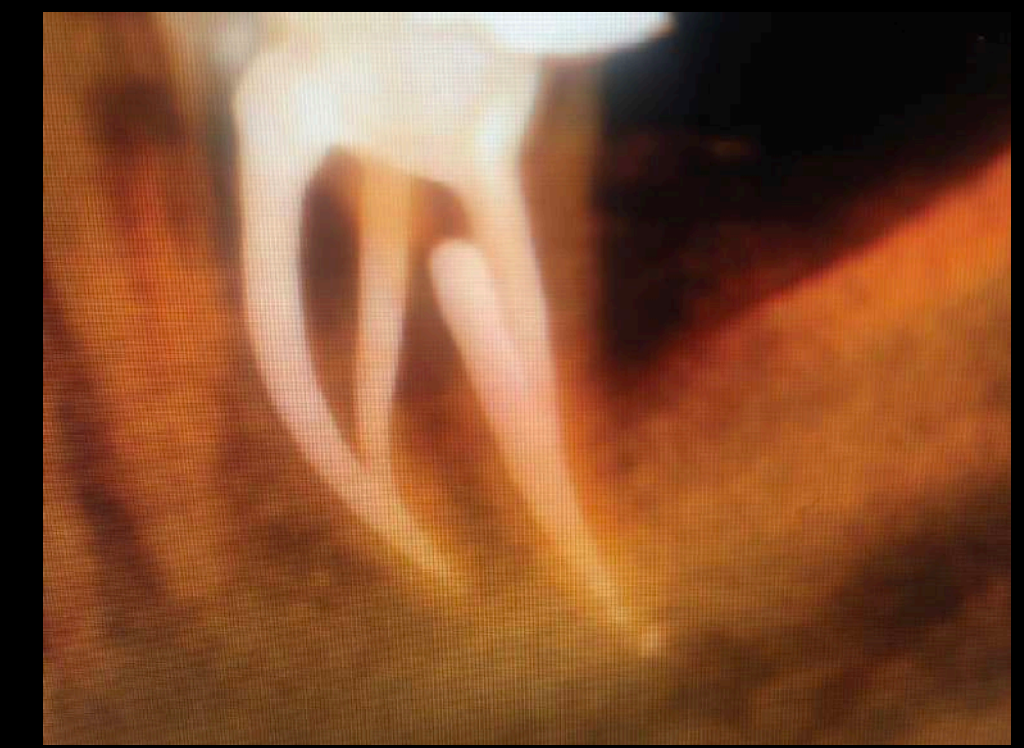
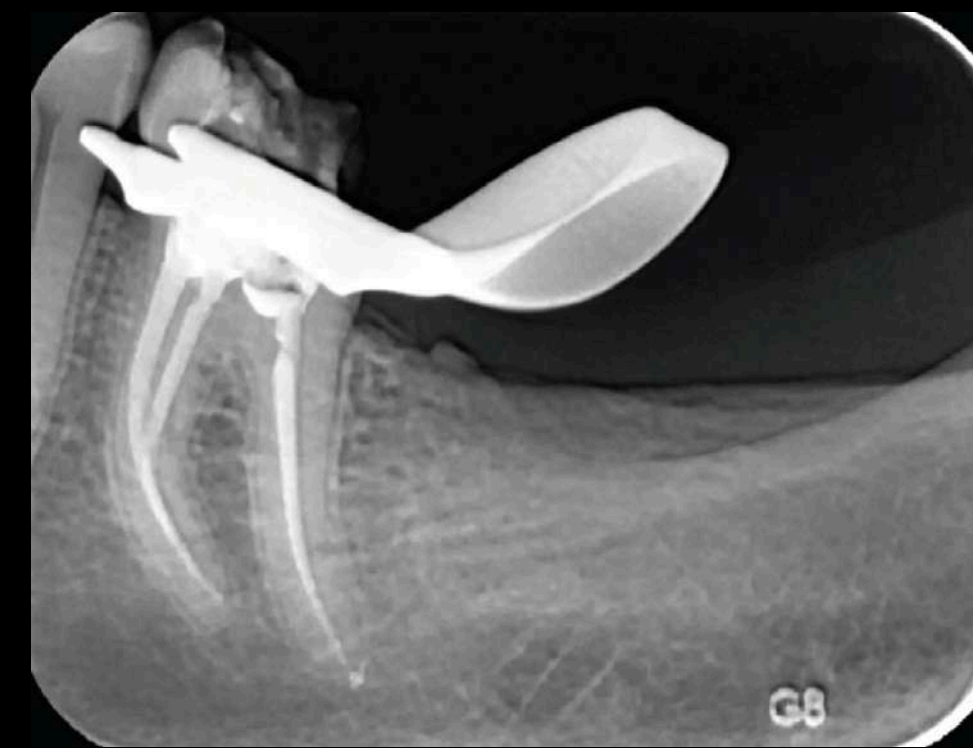
Kwaliteit en prijs staan voorop en ik heb nog nooit een vijl gehad die afbrak.

”

– Dr. William E Judson, D.D.S.,
Inc., El Sobrante, CA,

De tweede parameter was de uitgaande beweging om de coronale verwijding te verbeteren. Dit had kunnen worden uitgevoerd met hetzelfde ETP-instrument, maar voor de S1- en S2-instrumenten werd gekozen voor een iets stijver EdgeTaper (ET) roterend instrument. ET-instrumenten hebben hetzelfde ontwerp als ETP, maar geen warmtebehandeling, waardoor ze iets stijver en efficiënter zijn bij het snijden. Daarom was met ET S1 en S2 (gebruikt na ETP S1 en S2, respectievelijk) snellere en meer valide coronale verwijding mogelijk. Deze werden alleen gebruikt met een uitwaartse beweging ("borstelen"), een verhoogd toerental (500 omw/min) en een verlaagd koppel (1,5N). Door coronale interferenties te elimineren en de kanaaldiameters te vergroten maakten ET S1 en S2 de apicale preparatie met ETP F1 en F2 sneller en veiliger, zoals te zien is op de CBCT-beelden (fig. 2 en 3). De uitwaartse beweging bleek uiterst veilig te verlopen met minimale torsie- en buigbelastingen op de NiTi roterende instrumenten, mits de instrumenten nooit volledig vast komen te zitten of geblokkeerd raken in het kanaal. Deze nieuwe, innovatieve combinatie van soortgelijke instrumenten (ET en ETP) met verschillende eigenschappen die verband houden met een ander

fabricageprocédé, wordt "hybridiserende warmtebehandelingstechniek" genoemd en is mooi uitgevoerd met de bovengenoemde instrumenten. Fig. 3 en 4 tonen hoe de kanaaltrajecten mooi behouden bleven en hoe de juiste vormgeving (adequate kanaaldiameters zijn beter te zien op 3D-beelden, zoals de figuren 2 en 3 tonen) snel en eenvoudig kon worden uitgevoerd in een wortelkanaalbehandeling van 45 minuten tijdens één bezoek en wel zonder iatrogene fouten en zonder dat instrumenten vervormd raakten of afbraken. De kanalen werden gedicht met een koudhydraulische techniek met één conus, waarbij gebruik werd gemaakt van Bioceramic Sealer, een materiaal dat een eenvoudige en snelle oplossing biedt.



probeer de producten uit!



Casus

5

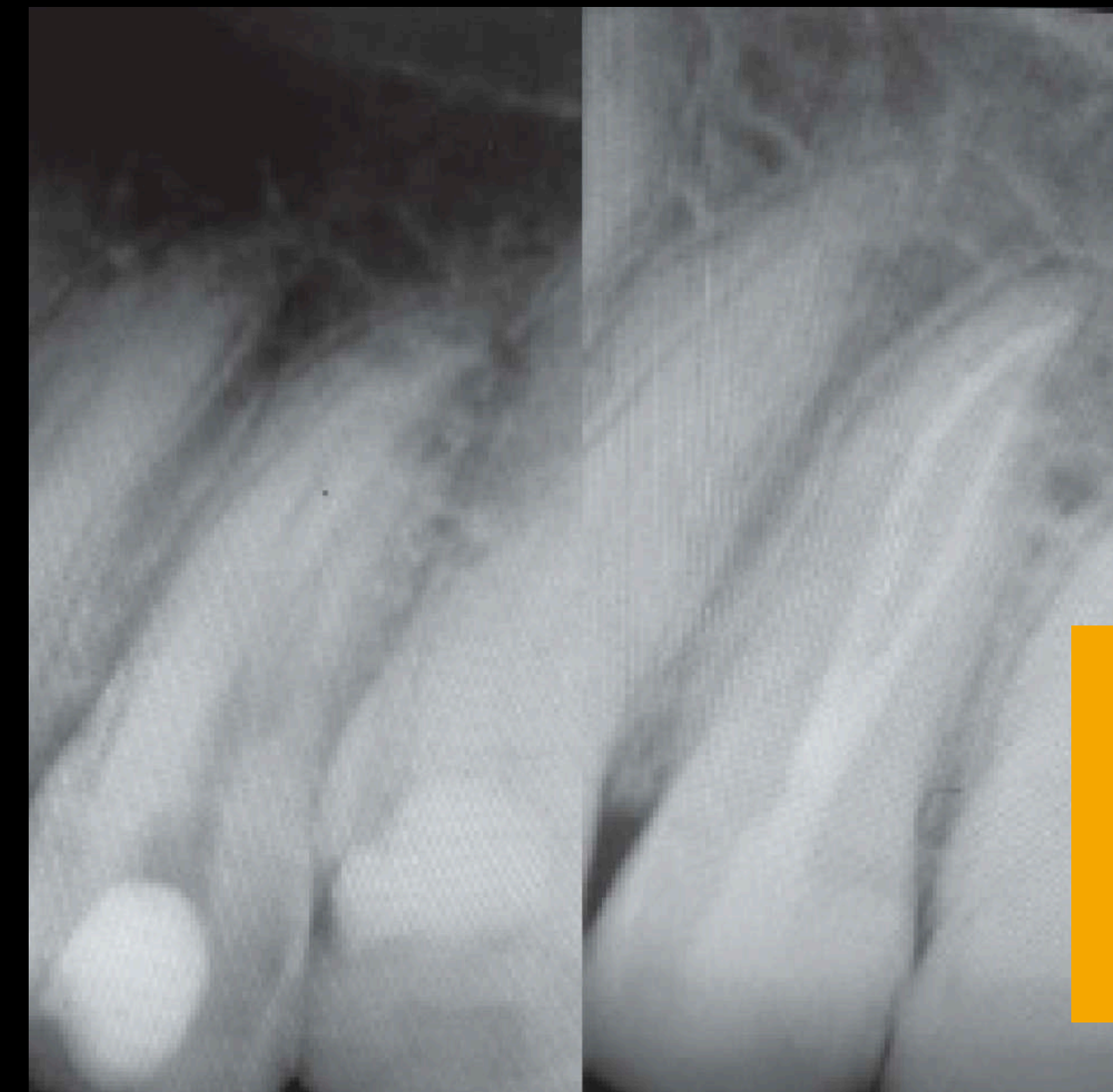


Sean Sunyoto, DDS

Mijn ervaring is dat veel endodontische vijlen snel loslaten, met uitzondering van de EdgeOne Fire. Voorheen gebruikte ik vijlen van een andere toonaangevende endodontische fabrikant maar nu ik ben overgestapt op de NiTi reciprocerende vijlen van EdgeEndo kan ik veiligere, effectievere endodontische behandelingen bieden. De instrumenten van dit geavanceerde systeem met 4 vijlen zijn flexibel en duurzaam, wat de duur van de wortelkanaalbehandeling verkort, terwijl met name het Glidepath voor EdgeOne Fire me voldoende toegang geeft voor effectieve irrigatie. De volgende casus laat zien hoe de hoogwaardige technologie van de EdgeEndo files mij helpt gemakkelijk door de kanalen te navigeren en geslaagde resultaten te realiseren.

Deze patiënt werd naar mij doorverwezen door een arts die niet in staat was de kronkelige, gekartelde en verkalkte kanalen van zijn patiënt te behandelen, mogelijk omdat hij niet over de ideale instrumenten voor dit geval beschikte. Tijdens de behandeling verkende ik de kanalen van de patiënt tot aan de apex met mijn #8 en #10 vijlen. Van daaruit gebruikte ik de EdgeEndo Glidepath vijl, die ideaal functioneert in nauwe kanalen. Toen deze na 1-2 mm vast begon te raken, pauzeerde ik om het gebied te irrigeren en probeerde ik het opnieuw met de #10 vijl, met de Glidepath file op lengte.

Dankzij de flexibiliteit en het gebruiksgemak van EdgeOne Fire vijlen, heb ik deze wortelkanaalbehandeling snel en veilig kunnen uitvoeren. Op de foto's van voor en na de ingreep (4 maanden na elkaar), zijn tekenen te zien van succesvolle genezing en de afwezigheid van een fistula. Ik vind dit geweldige vijlen die elke behandelaar zou moeten hebben.



Preoperatieve vs. postoperatieve röntgenfoto's genomen met een tussenpoos van 4 maanden

Casus

6



Dr. Figueroa Tames, Endodontist,
Endodontics of Cobb

De volgende casus werd getranscribeerd van een Skype-interview en gepubliceerd met toestemming van Dr. Yanina Figueroa.

“

Ik heb geen aandelen.. maar dit is de enige vijl waarmee deze casus kon worden behandeld.

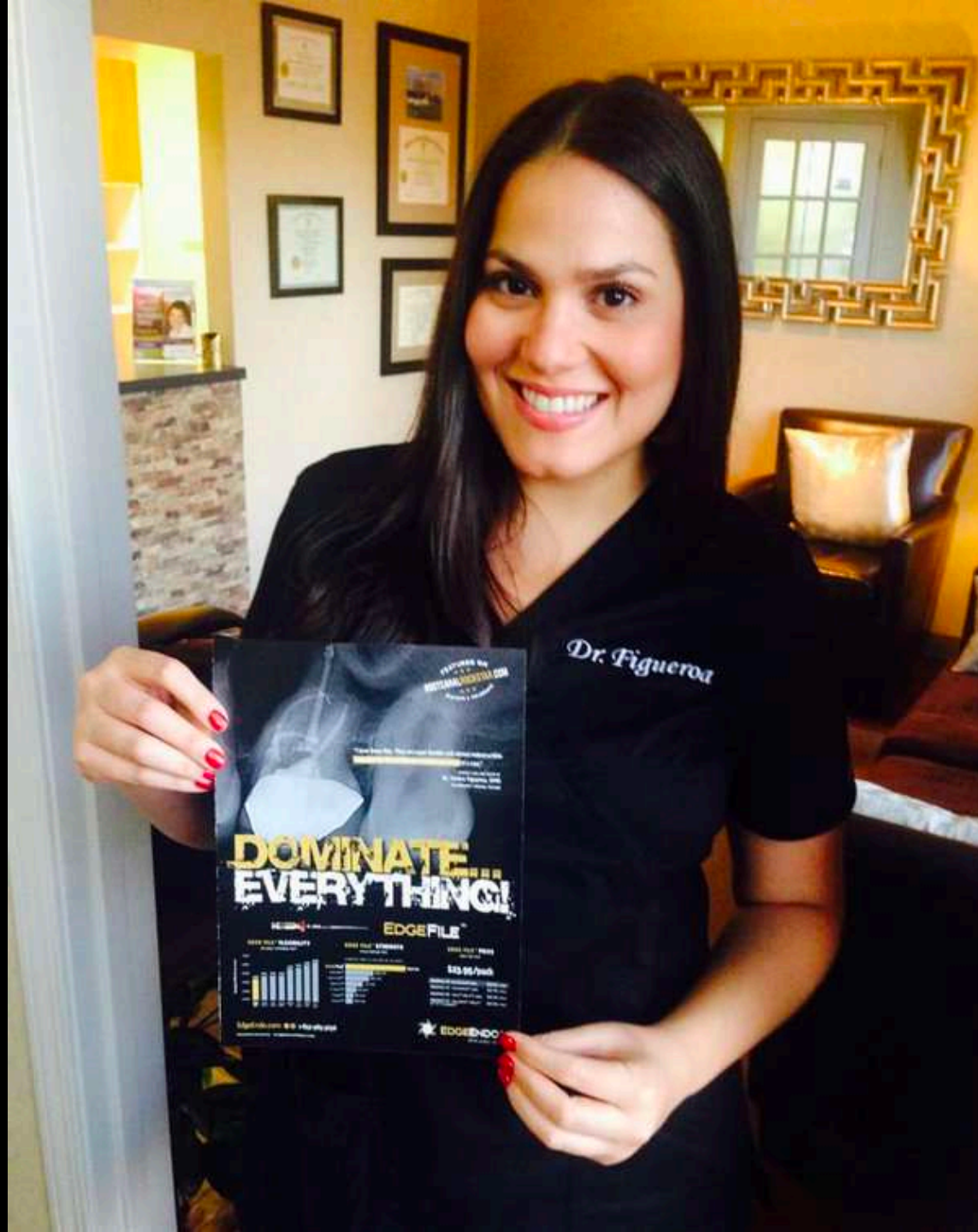”

– Dr. Yanina Figueroa,
Endodontist, Endodontics of Cobb

Passie voor endodontie

Als collega's haar vragen waarom ze endodontie als specialisme heeft gekozen, antwoordt ze: "Ik hou van de uitdaging, elk mens en elk gebit is anders. There is never a dull moment just a dull bur!"

Dr. Yanina Figueroa's gevoel voor humor is net zo scherp als haar vaardigheden. Dat begrepen we al zodra we een paar minuten met haar gesproken hadden. Ze groeide op in Puerto Rico, behaalde in 2003 haar bachelor in biologie aan de Universiteit van Puerto Rico-Mayagüez Campus en in 2007 haar D.M.D. aan de Universiteit van Puerto Rico School of Dental Medicine. Postdoc vatte ze een passie op voor endodontie toen ze als algemeen tandarts werkte in een particuliere praktijk. Dr. Figueroa verwezenlijkte haar dromen door in 2013 haar opleiding in endodontie aan de Universiteit van Pennsylvania af te ronden. Daar werd zij opgeleid met de nieuwste technologie en de University of Pennsylvania Vision of Excellence in Endodontics.

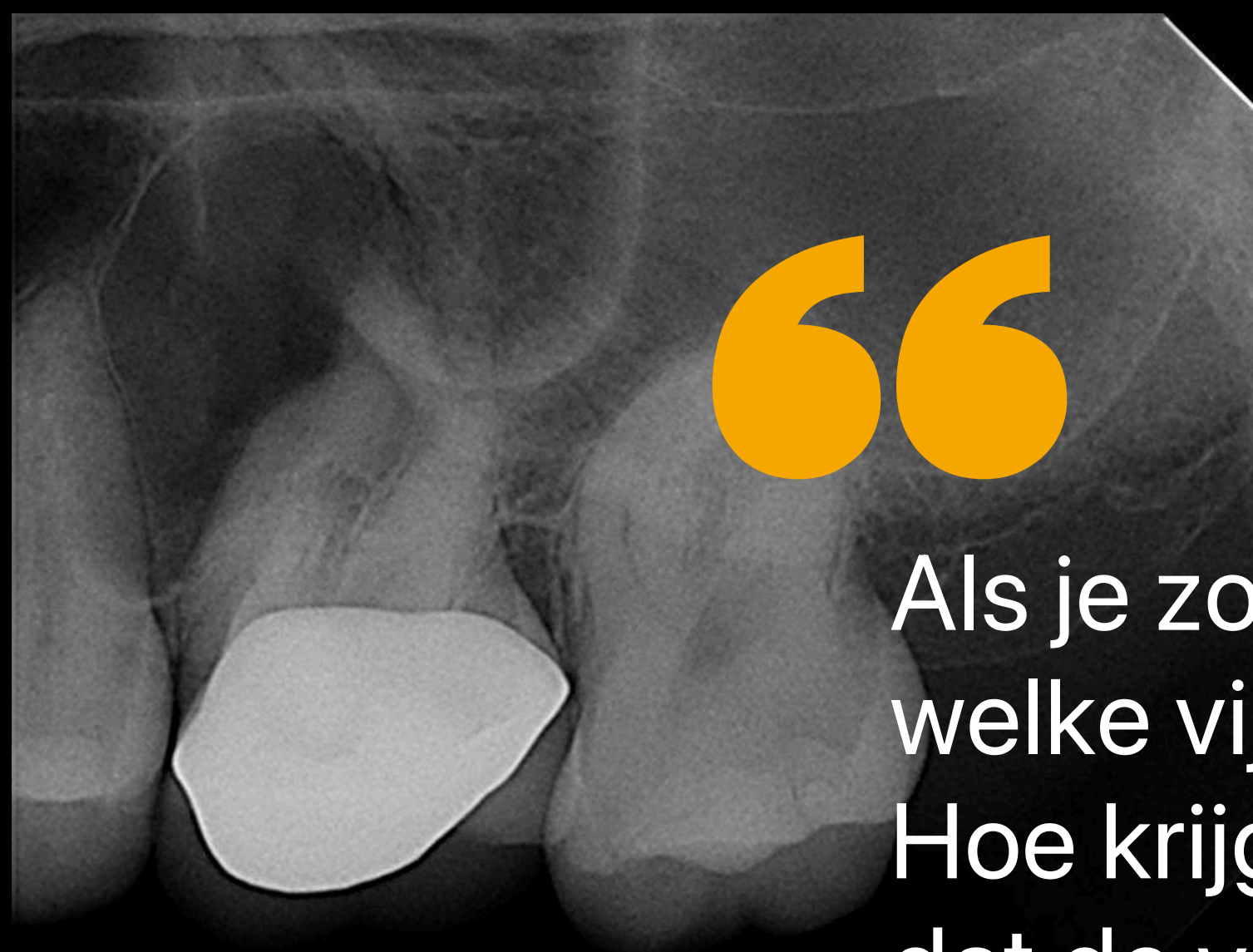

Dr. Yanina Figueroa's "Beastly Bifurcation", was te zien in het april 2015 entalTown nummer.

We leerden haar kennen toen we met haar in contact kwamen op onze EdgeEndo® Facebook-pagina. In haar constante zoektocht naar de nieuwste en beste instrumenten om haar uitdagende gevallen aan te pakken, was Dr. Figueroa een van de "early adopters" van de warmtebehandelde EdgeFile®. Ze is zo'n fan dat zij en haar "beestachtige" casus in een EdgeEndo®-reclamecampagne te zien waren.

Beestachtige bifurcatie Door Dr. Yanina Figueroa

Ik ben een endodontoloog uit Atlanta, Georgia en heb mijn specialisatie gedaan aan de Universiteit van Pennsylvania, ben afgestudeerd in 2013. Ik wilde graag deze casus van de molar 14 van een 33-jarige patiënt met irreversibele pulpitis en symptomatische apicale periodontitis met u delen. Deze casus werd gediagnosticeerd en via de kroon ontsloten met behulp van diamantboren. Vervolgens irrigatie met natriumhypochloriet.



Als je zo'n geval ziet, vraag je je af, welke vijl ga ik hiervoor gebruiken? Hoe krijg ik dat kanaal open zonder dat de vijl breekt?



Eerst heb ik geprobeerd de kanalen te openen. Ik heb het distale mesiobuccale kanaal en het distale kanaal ontsloten met 10 vijlen en daarna ben ik verder gegaan met een 15 vijl. Ik gebruikte deze casus met een SX-vijl om de openingen te ontsluiten, gevolgd door overvloedige irrigatie met natriumhypochloriet.

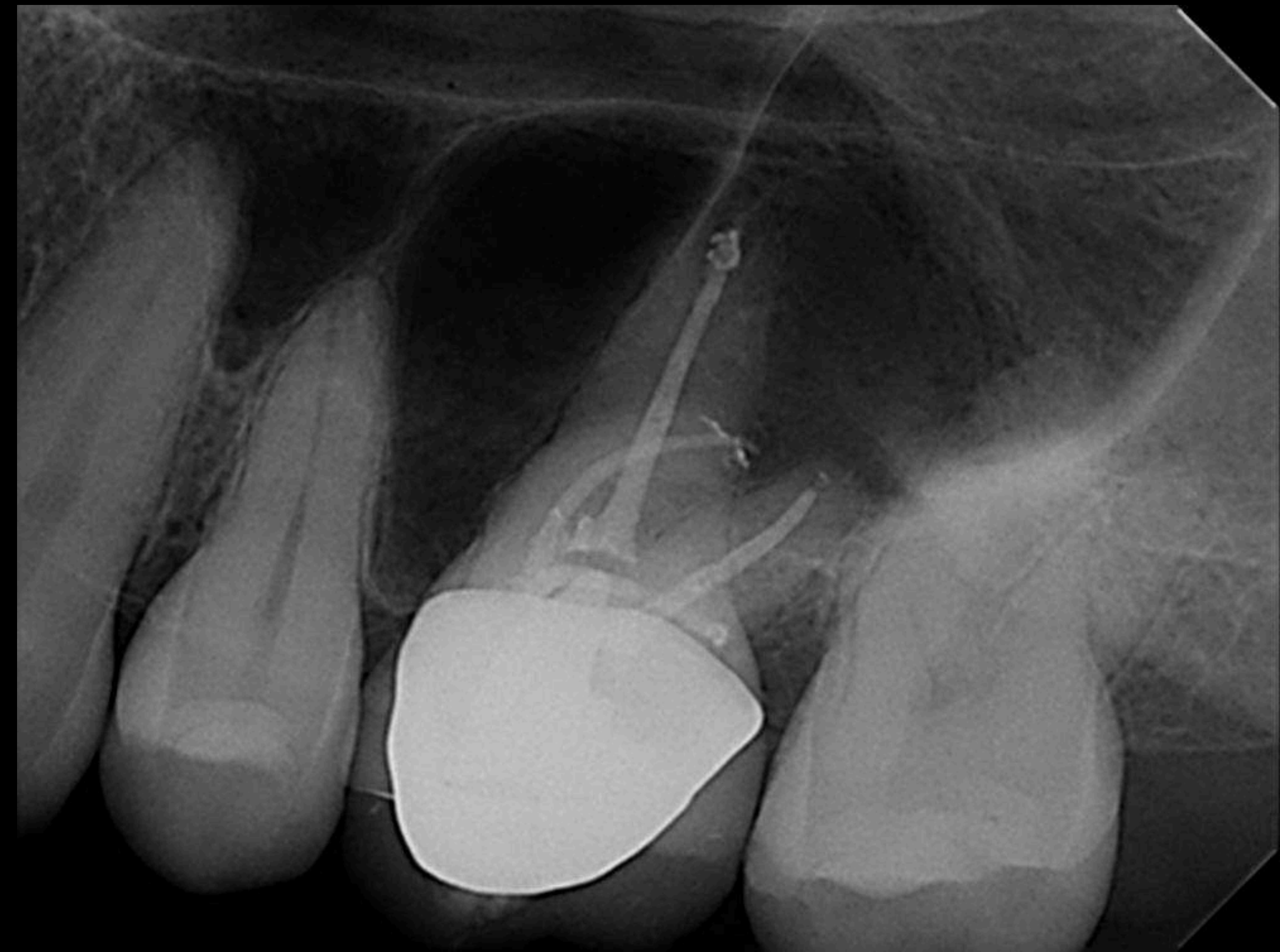
Ik begon de EdgeEndo-vijlen te gebruiken met behulp van de crown down-techniek. Als je dit soort kanalen ziet die erg gekromd zijn, wil je het bovenste deel van het kanaal een beetje verwijderen zodat de vijlen gemakkelijker naar beneden glijden en minder in aanraking komen met de wanden. Ik begon met de kroon met een 40, ging over naar een 25 en toen helemaal naar 40 op de mesiobuccale, op de distale, en ik deed de palatale tot een 45.

“

Ik ging naar een 40 voor die wortel... elke andere vijl zou gewoon zijn afgebroken en die had ik dan onmogelijk terug kunnen halen.

”

Toen ik de röntgenfoto maakte om te zien hoe de conussen pasten, zag ik dat er een kanaal ontbrak, dus ik gebruikte de CBCT om het MB2 kanaal te vinden. Dit alles, natuurlijk, terwijl ik mijn EdgeFiles gebruikte. Ik gebruikte ook glijmiddel, RC prep voor de instrumenten, en veel natriumhypochloriet om te instrumenteren. Voordat ik de cone fit doe, irrigeer ik ultrasoon met natriumhypochloriet, EDTA, en chloorhexidine. Ik deed de conus fit met de Edge Gutta Percha en de AH Plus kit.



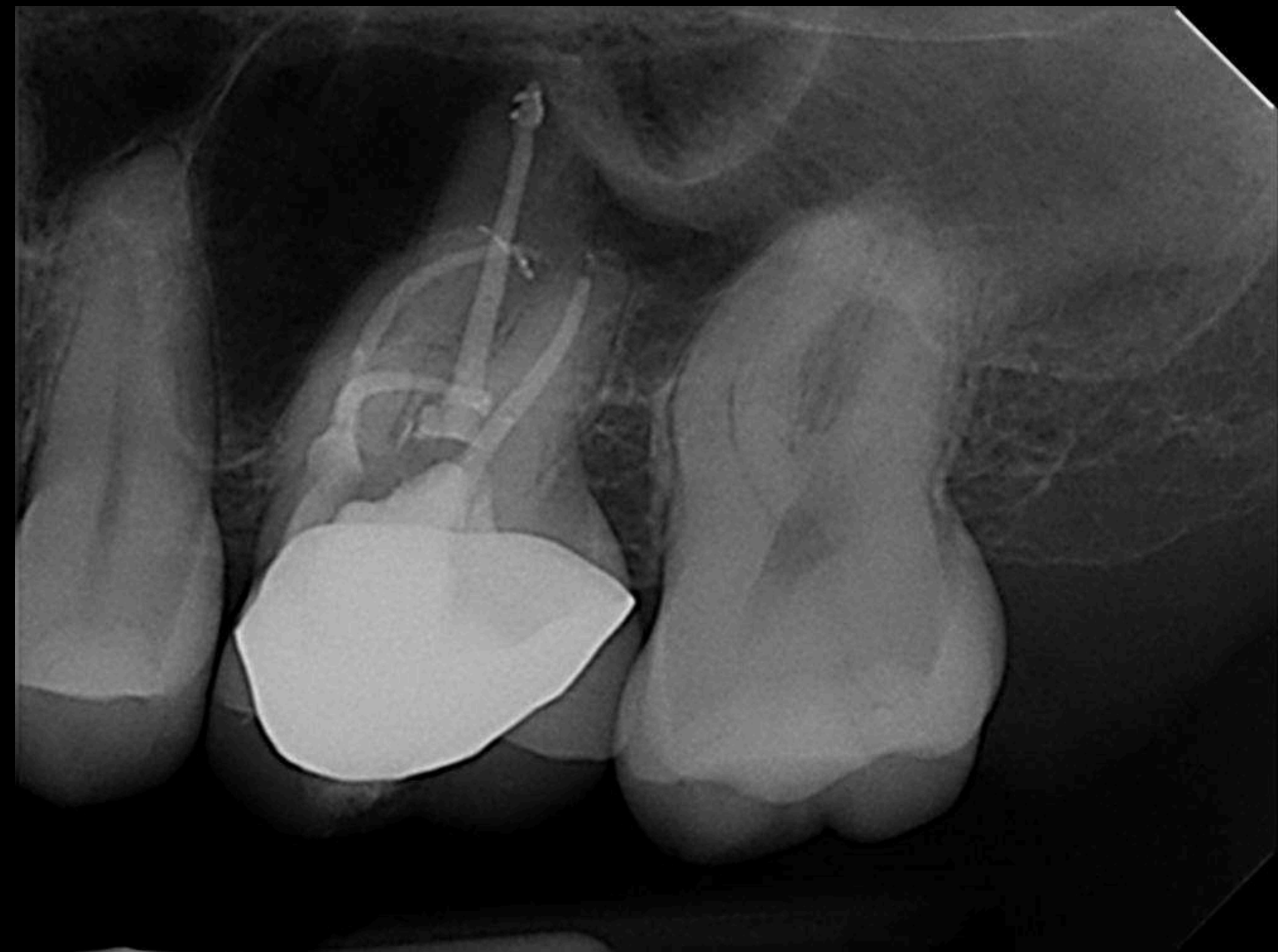
“

Toen ik de röntgenfoto maakte om te zien hoe de conussen pasten, zag ik dat er een kanaal ontbrak...

”

Toen ik die röntgenfoto maakte, zag ik dat de MB2 ontbrak, dus ik maakte een CT-scan. Toen zag ik de MB2 en een vreemde ongebruikelijke buccale helling van de MB2 richting het verhemelte. De MB wees echt naar buccaal. Het leek wel de tong van slang. Ik had zoiets van, oh wow, dit is het ding waar ik naar op zoek was. Ik vond de MB2 bij het tweede bezoek. Ik sloot alles daarvoor af met calciumhydroxide, en bij het tweede bezoek vond ik de MB2.

Ik ging verder met de instrumentatie tot een 35 op MB2 in dezelfde volgorde, gebruikmakend van natriumhypochloriet, eerst tot een nummer maat 15 en crown-down tot een 35. Daarna irriteerde ik alles met natriumhypochloriet, EDTA, chloorhexidine en droogde ik alles met steriele papieren punten. Ik maakte een röntgenfoto met de conusfitting, met conussen plus sealer.



“

Ik krijg hier niet voor betaald...maar dit is de enige vijl waarmee ik dat geval had kunnen behandelen.

”

Nadat ik had geverifieerd of het er op de tussentijdse diagnostische röntgenfoto goed uitzag, sloot ik alles af met verticale condensatie, waarbij ik slechts 4 millimeter van het apicale deel van de conus overhield, en vervolgens weer opvulde met Edge Gutta Percha. Daarna, heel belangrijk, plaats ik altijd een orifice barrier. Ik gebruik paarse permafrow barriers, gevolgd door een watje en dat was dat.



AAAAAAH het wondermiddel...

Ik ben opgeleid aan de U Penn en wij geloven in grote apicale maten en ik ging tot een 40 op die wortel... elke andere vijl was gewoon afgebroken en het zou gewoon onmogelijk zijn geweest om die er weer uit te krijgen. Toen ik dit geval behandelde had ik zoiets van "AAAAAAH, dit is het wondermiddel."

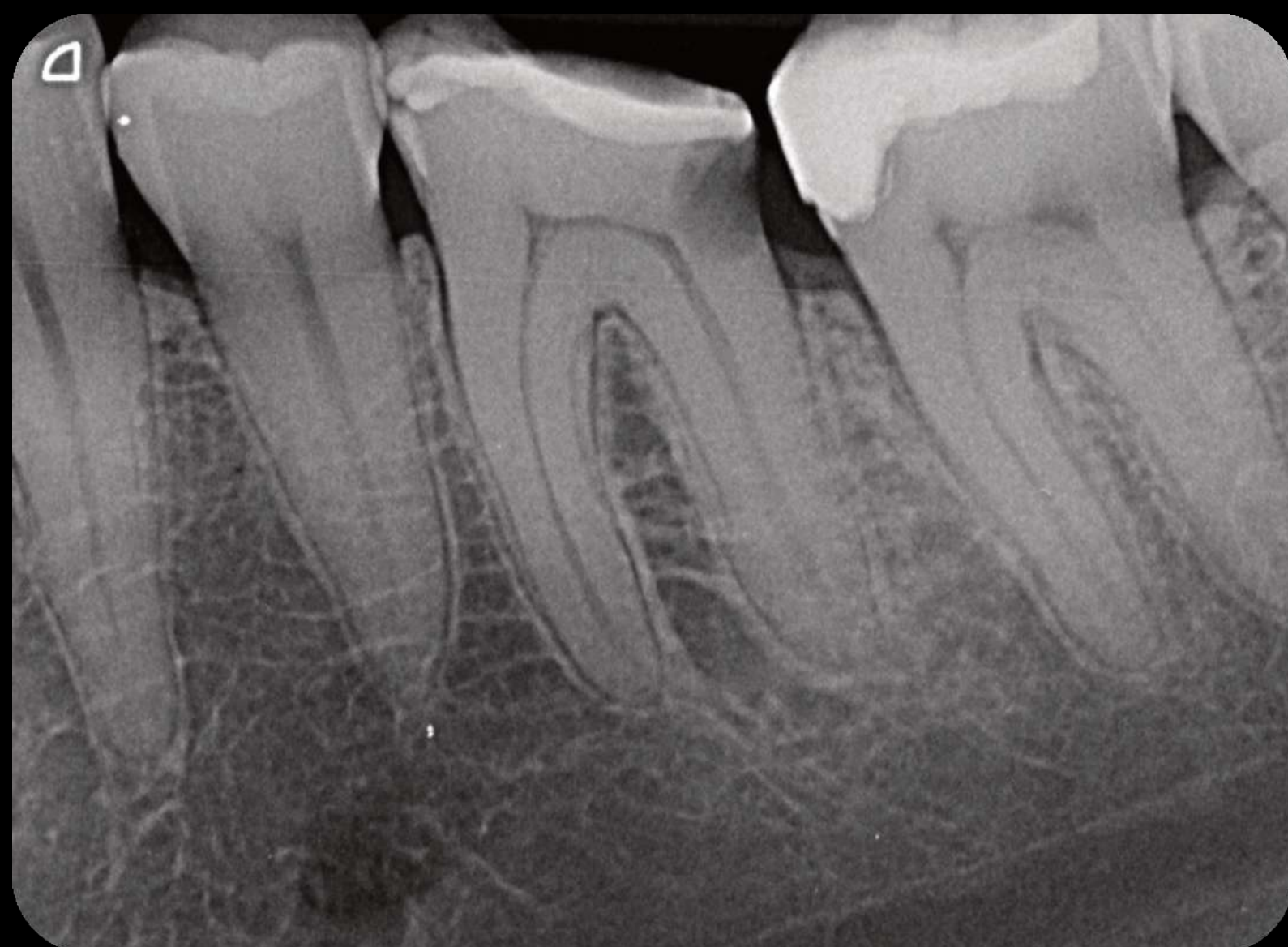
De EdgeFiles zijn de beste vijlen die ik ooit gebruikt heb, dus daarom ben ik er zo enthousiast over.

Clinical Case

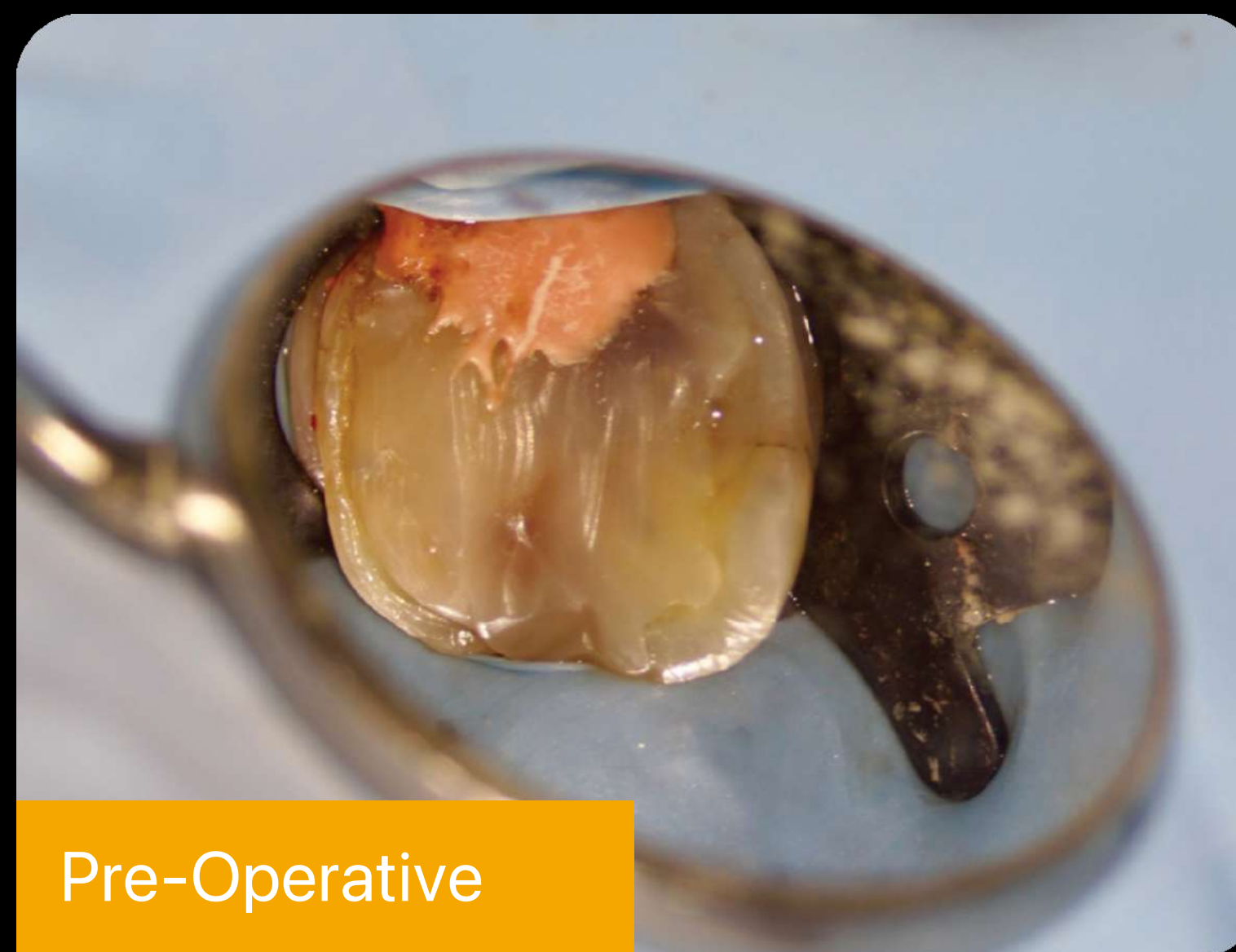
7



Jean-Charles Cambresier, Jean-Charles Cambresier Endodontist & Expert Dentist, Gembloux, Belgium

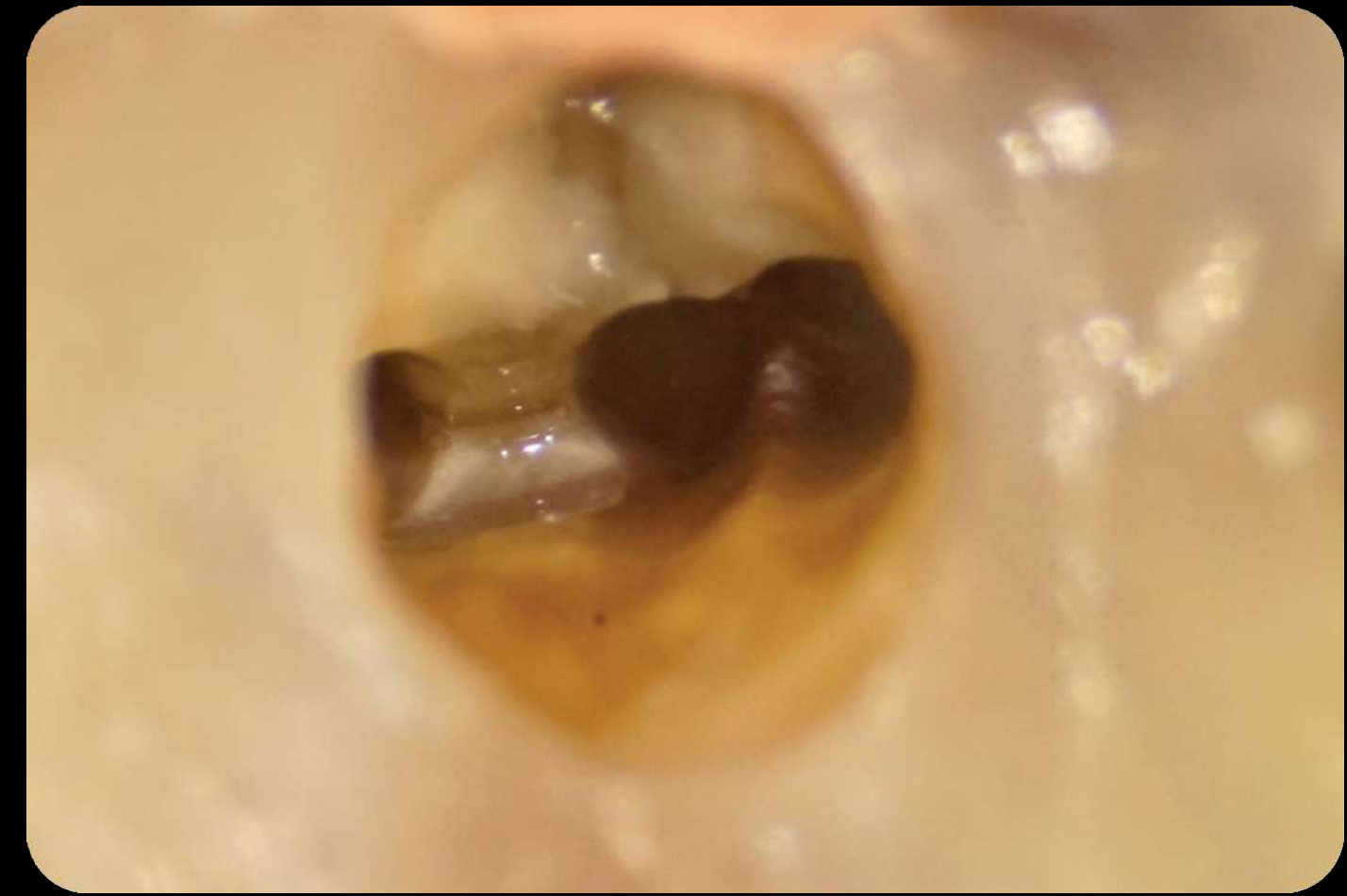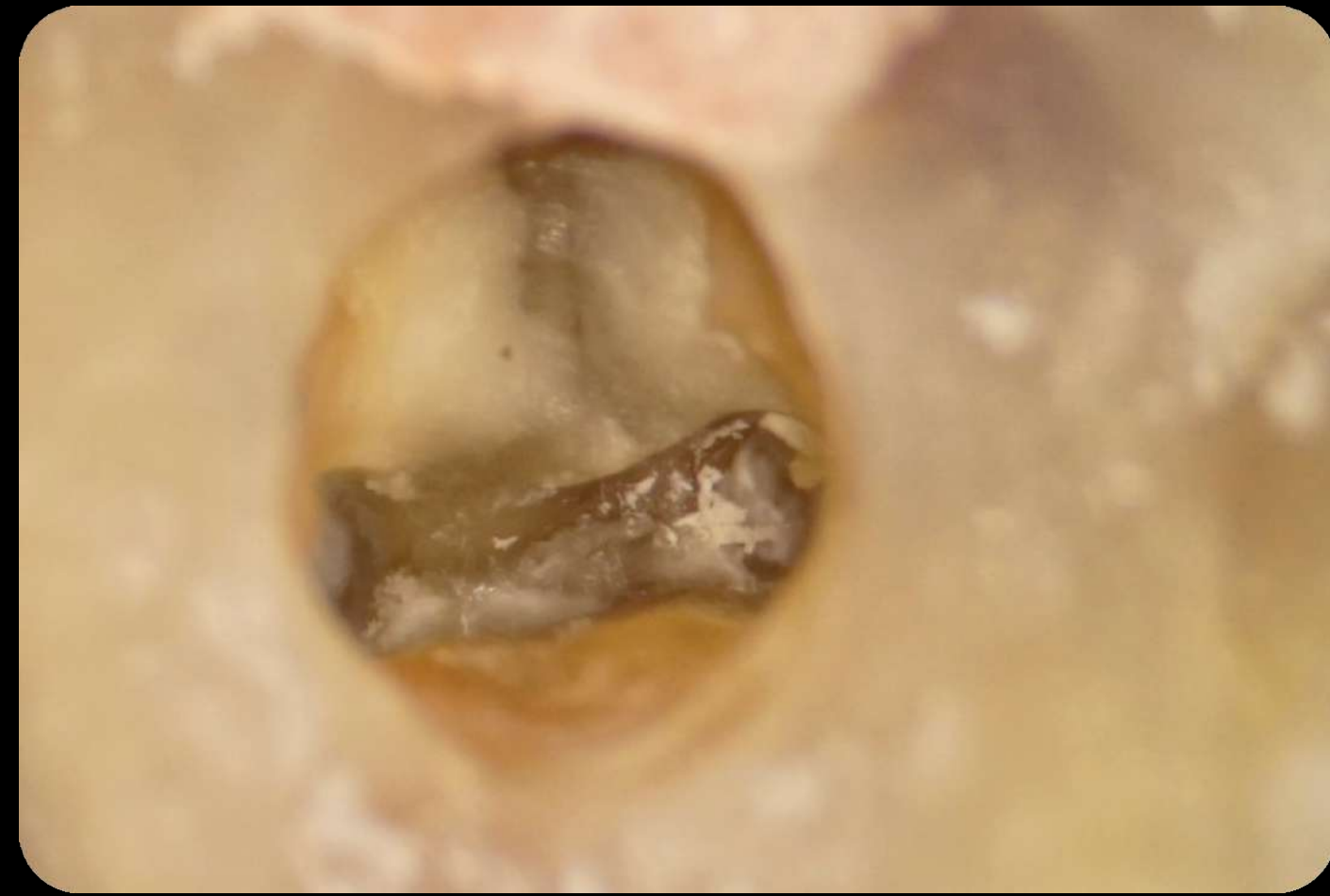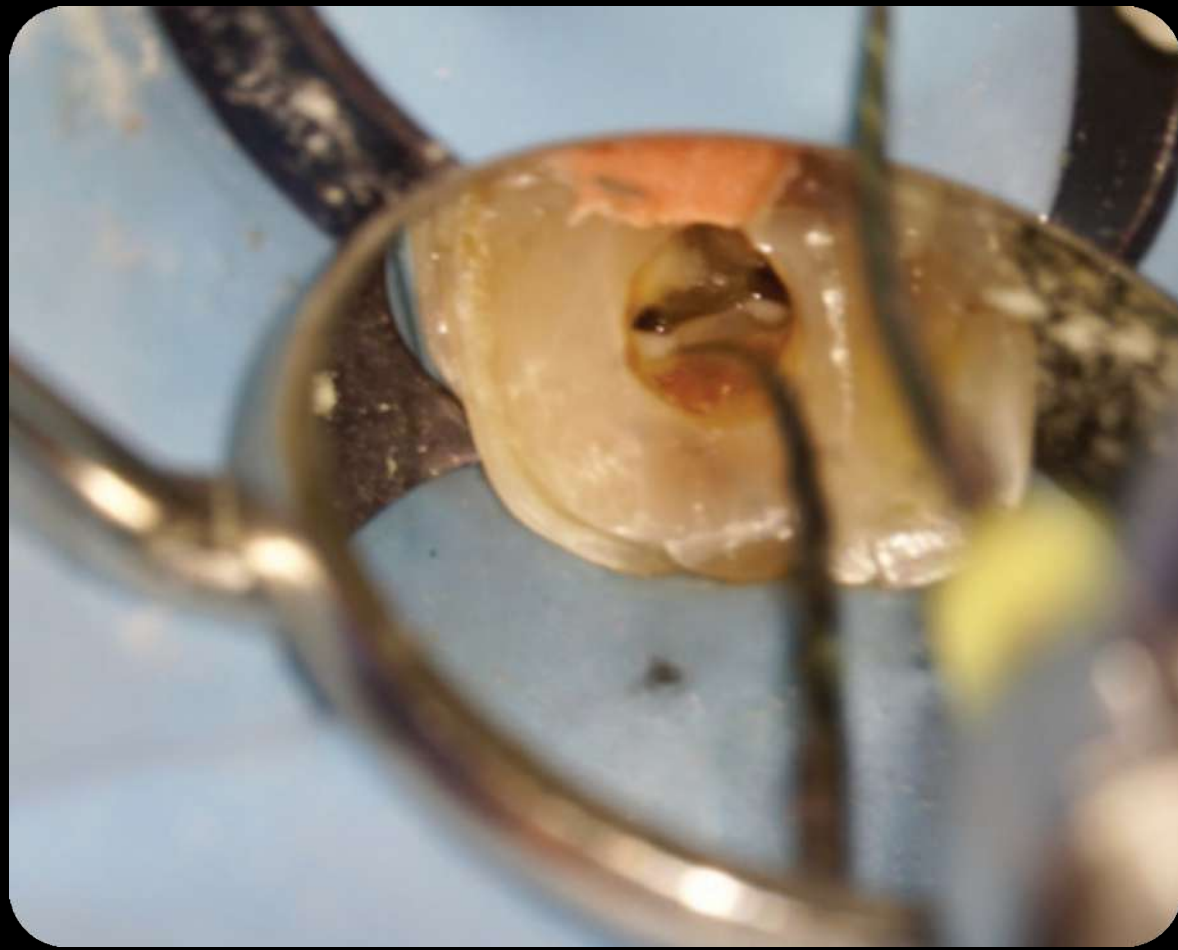


Eerste, linker onderkies vertoont tandbederf op het distale deel met het symptoom van irreversibele pulpitis. Eerst wordt het tandbederf verwijderd en wordt de kies weer opgebouwd met een tijdelijke vulling. Vervolgens wordt de rubberdam geplaatst en wordt de toegangsholte behandeld.



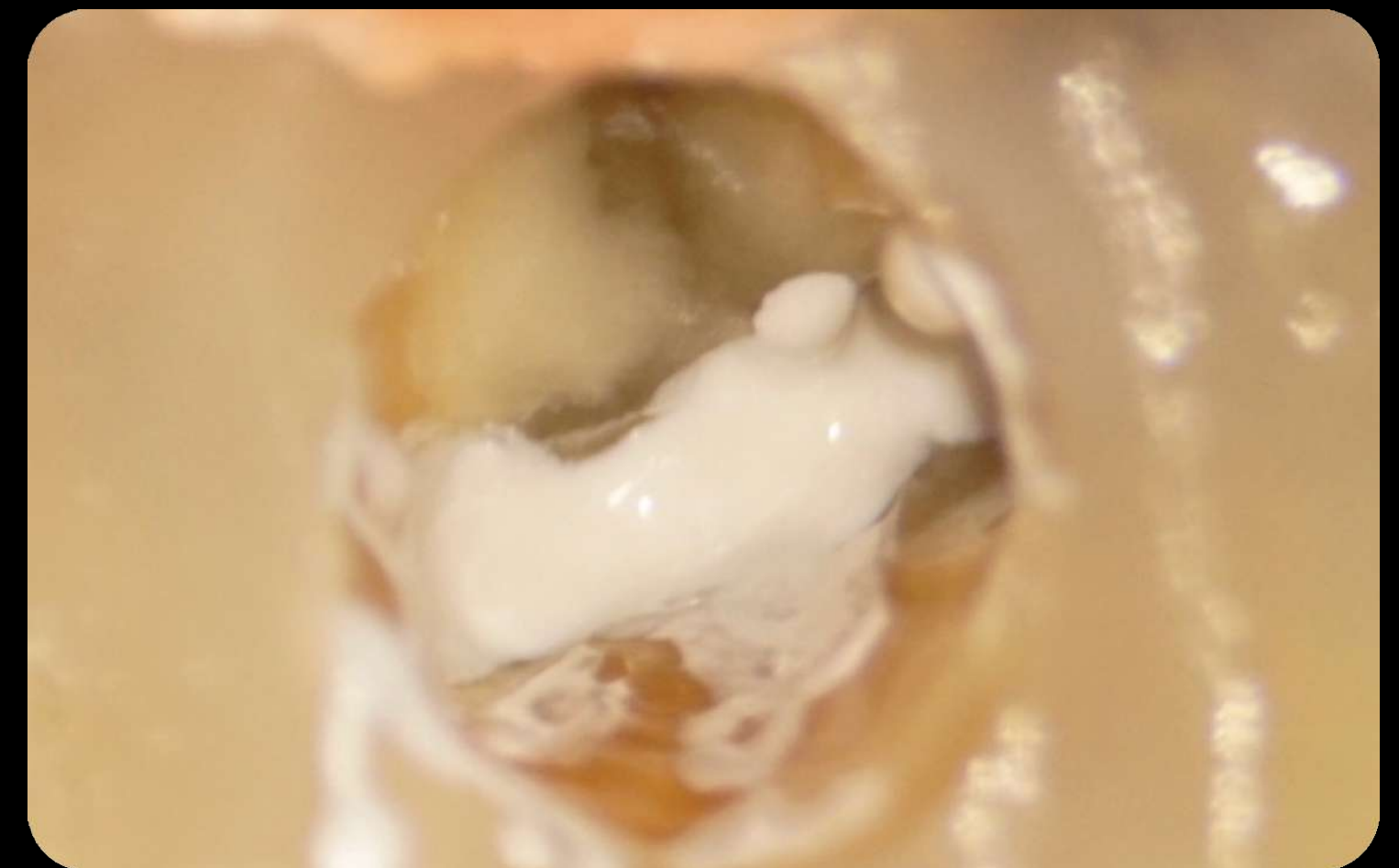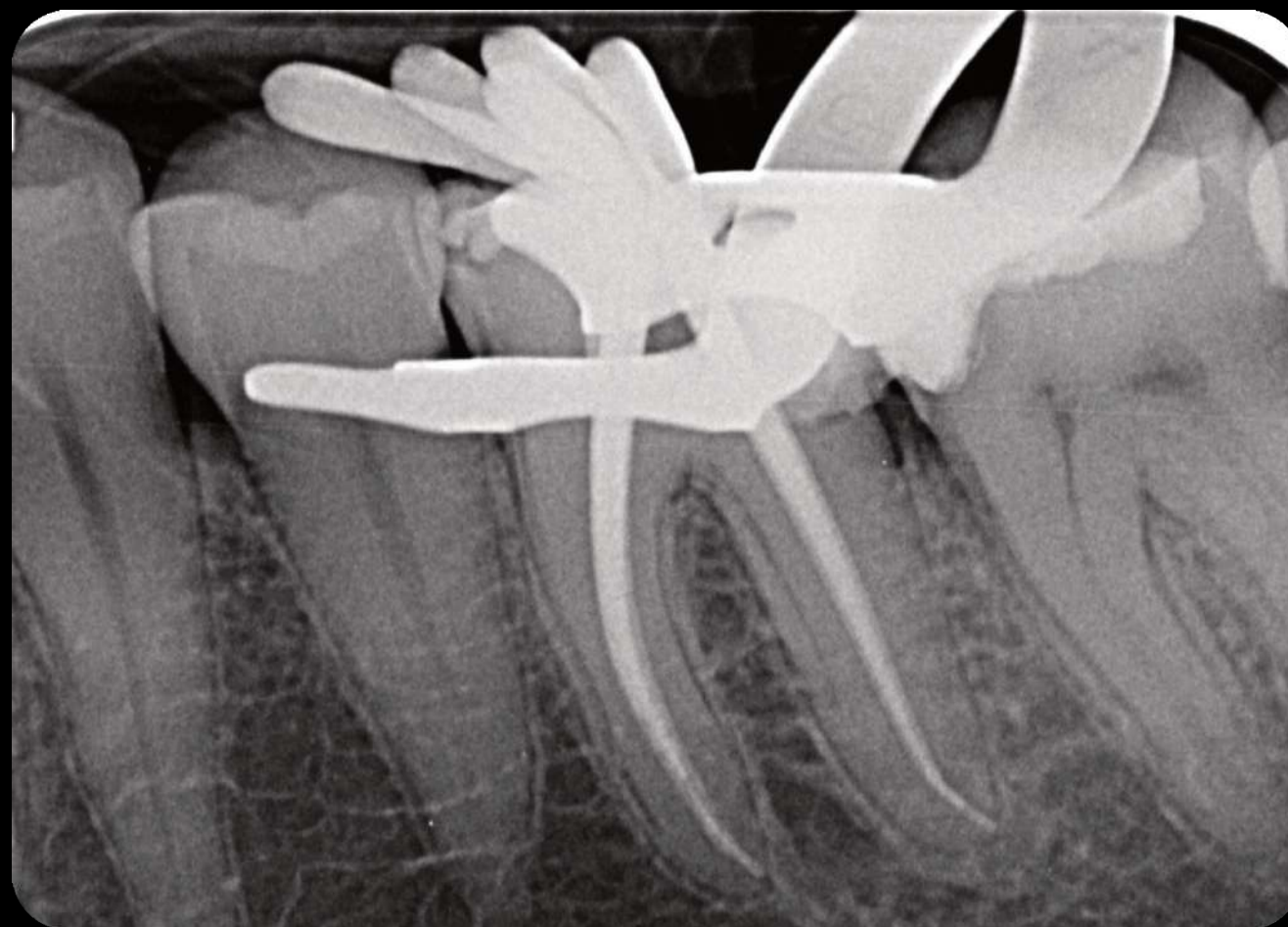
Pre-Operative

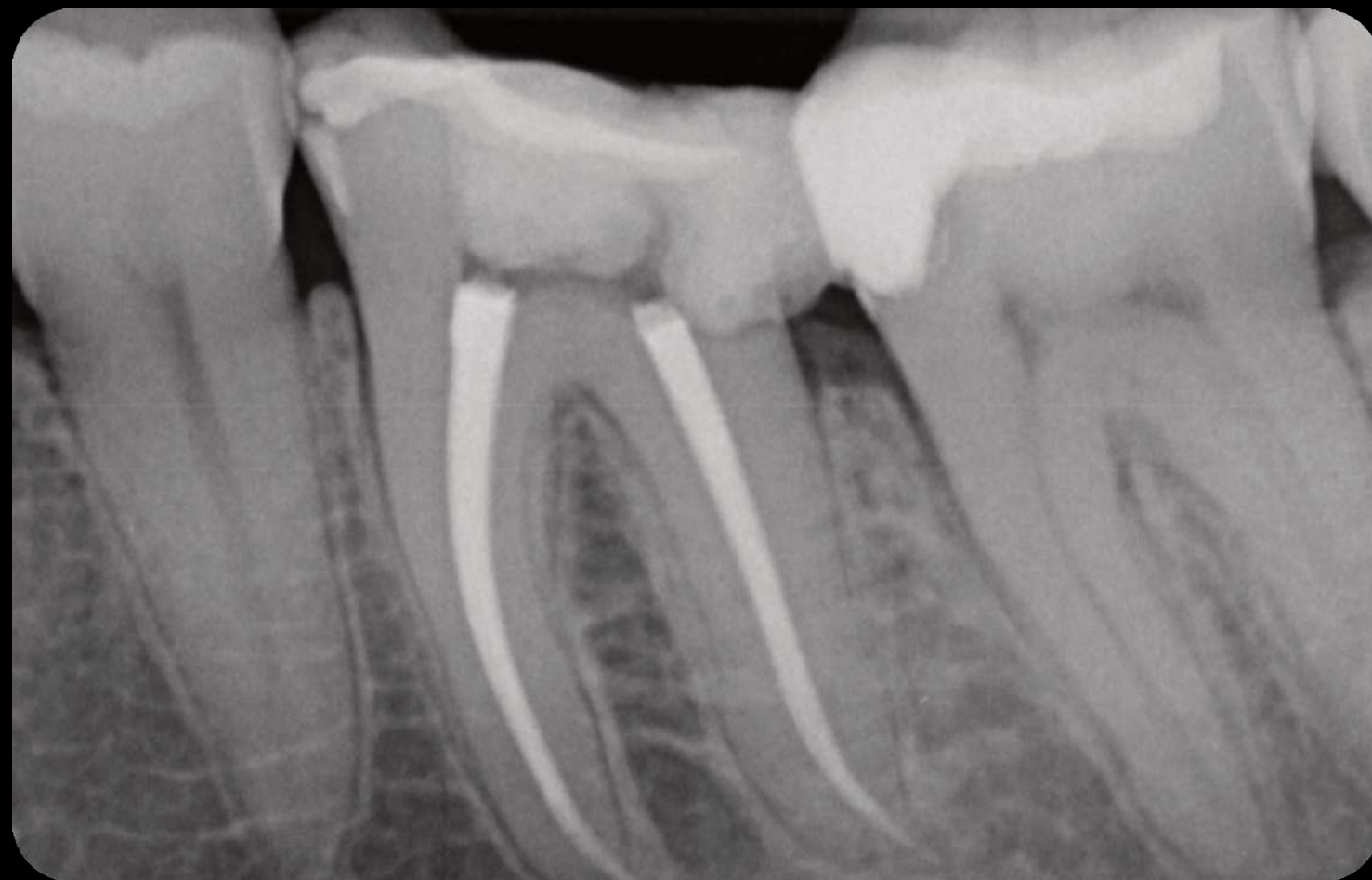
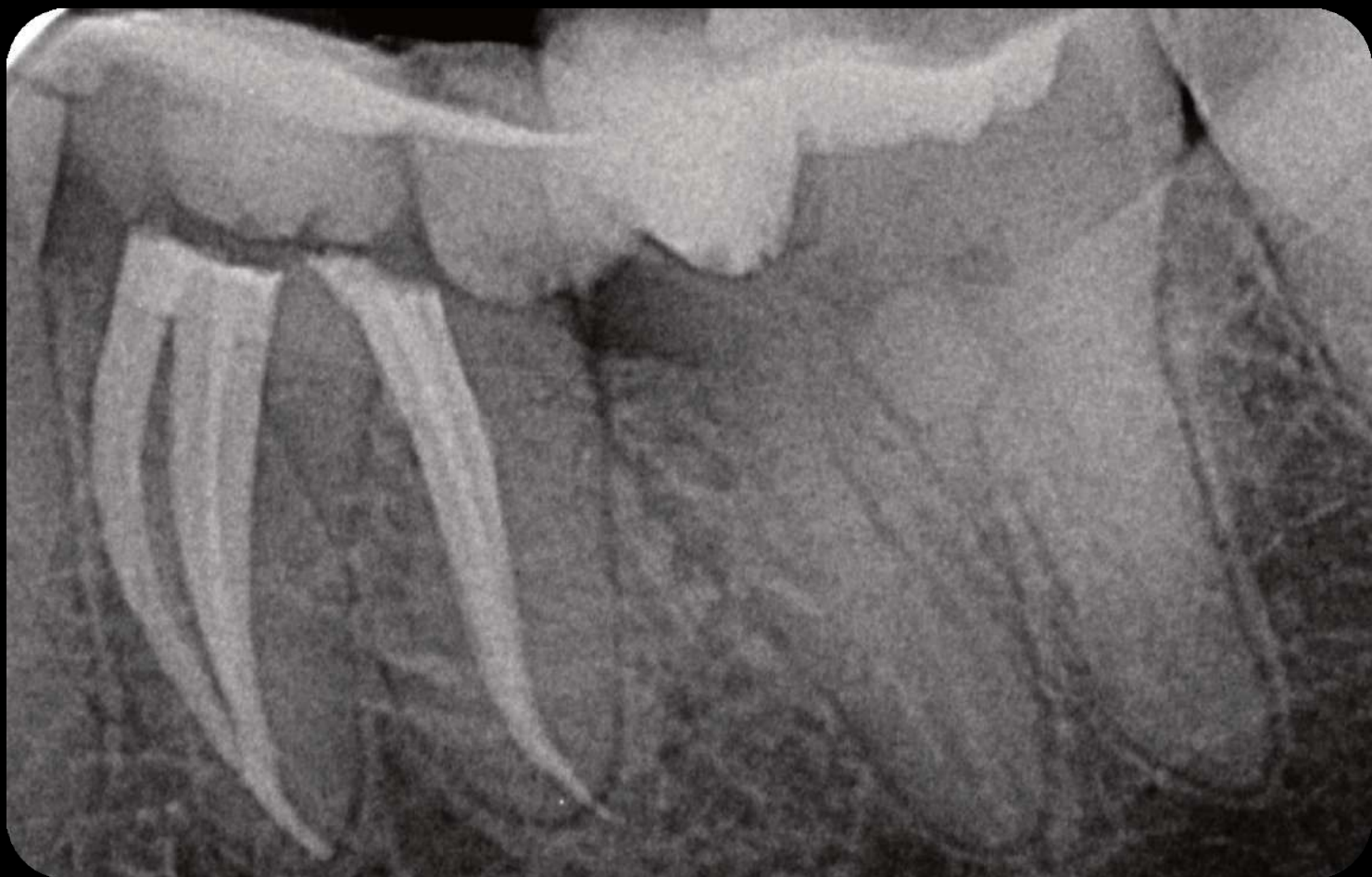
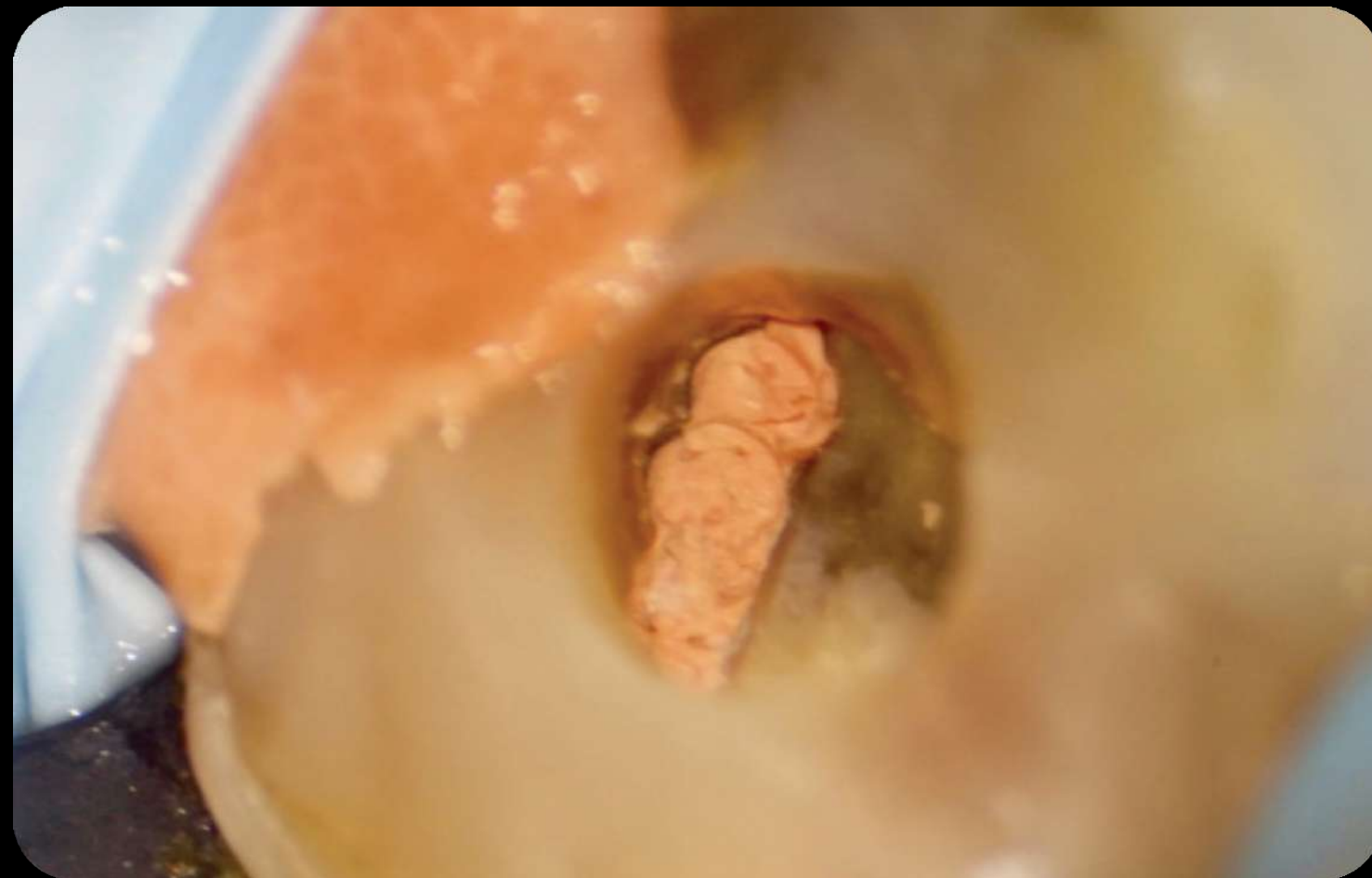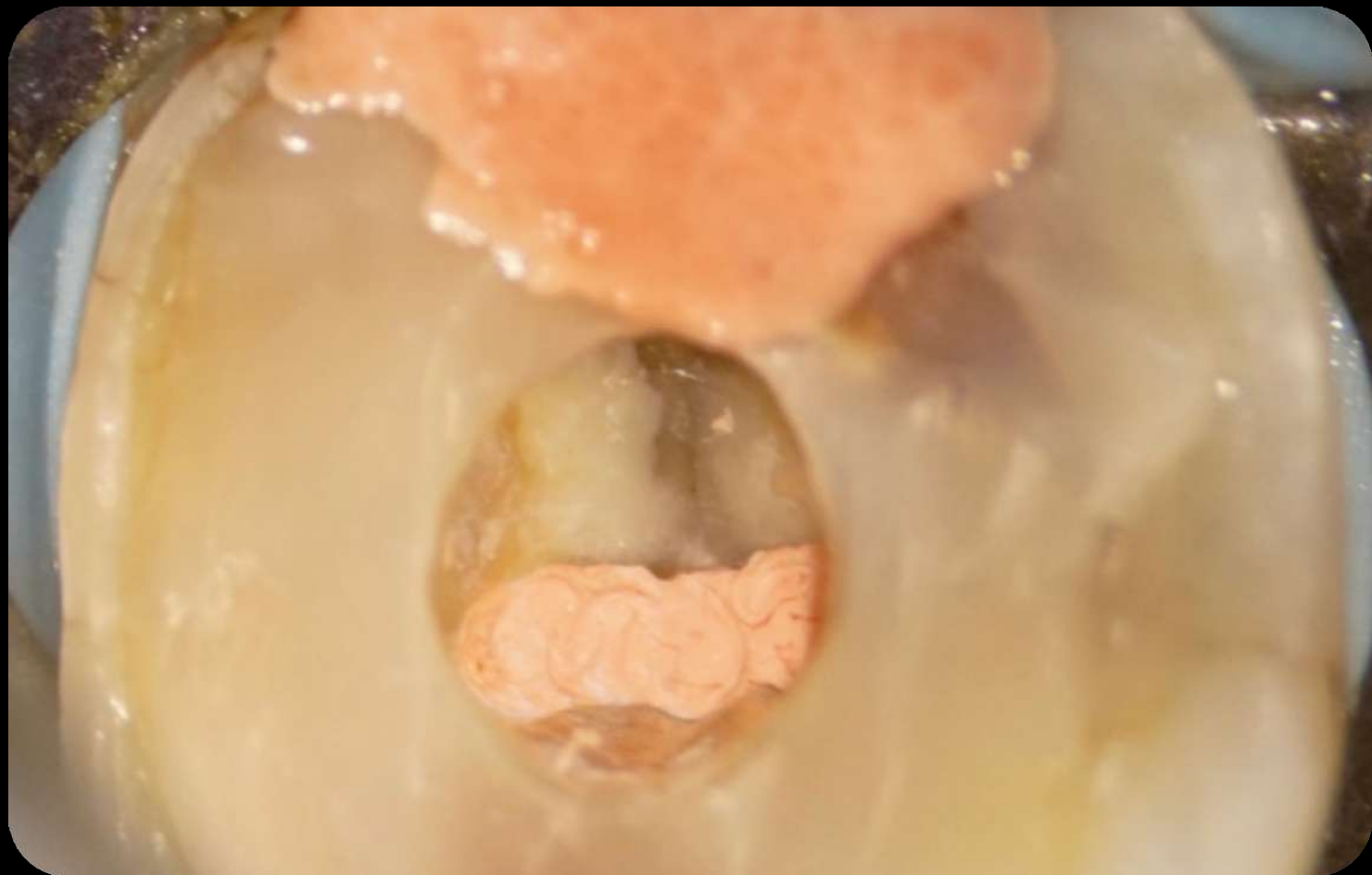De vier kanalen werden geopend met de SX EdgeTaper Platinum. Het coronale deel werd ook verbreed met de S1 EdgeTaper Platinum. Werk lengte en opening werden met een #10 K-vijl verkregen. Een #15 K-vijl werd gebruikt om lengte en opening te bevestigen. Dankzij de technologie van EdgeEndo kon ik de vijl voorbuigen om hem goed te kunnen gebruiken, zelfs als de opening klein was. S1, S2, F1 en F2 EdgeEndo Platinum werden over de volledige lengte van het kanaal gebruikt.



▲ Tijdens het reinigen van de isthmus tussen de mesiale kanalen kwam een extra kanaal tevoorschijn. De vormfase verliep snel en efficiënt met SX tot de F2.

▼ De meerdimensionale röntgenfoto toonde een grote lengte en een gemeenschappelijke uitgang van twee van de drie mesiale kanalen.





De wortelvulling werd uitgevoerd met een single-cone techniek met behulp van de BUSA EndoSequence Bioceramic Sealer. De postoperatieve röntgenfoto toont een grote dichtheid en lengte van de wortelvulling.

Clinical Case

8



Dr. med. dent. Philipp Eble

- 2015: State exam RWTH Aachen,
- 2019: post graduate program in endodontics DGET,
- Certified Member DGET.

Preparatie van complexe kanaalsystemen bij primaire en secundaire behandeling met een martensitisch vijlsysteem.

De chemomechanische preparatie van het wortelkanaalsysteem is een elementair onderdeel van de endodontische behandeling. Het doel van de mechanische preparatie is om geïnficeerd dentine te verwijderen en het kanaalsysteem toegankelijk te maken voor reiniging en desinfectie met irrigatievloeistoffen. Het succes van de endodontische therapie hangt grotendeels af van de volledige reiniging van het gehele wortelkanaalsysteem. De preparatie moet altijd worden aangepast aan de mate van infectie van het endodontisch gebied. Ernstige of abrupte krommingen, verkalking van de kanalen of soortgelijke anatomische bijzonderheden kunnen het moeilijk maken om een adequate apicale diameter en conus te produceren, waardoor hoge eisen aan de vijlen worden gesteld. Warmtebehandeling van endodontische nikkel-titanium vijlsystemen kan de materiaaleigenschappen op doorslaggevende wijze veranderen om iatrogene schade te vermijden, omdat ze flexibeler zijn en er minder hersteffecten zijn. Hieronder wordt de systematische preparatie van complexe wortelkanaalsystemen aan de hand van drie casestudies gedemonstreerd.

Geval 1: Primaire behandeling van een eerste onderkies met radix entomolaris

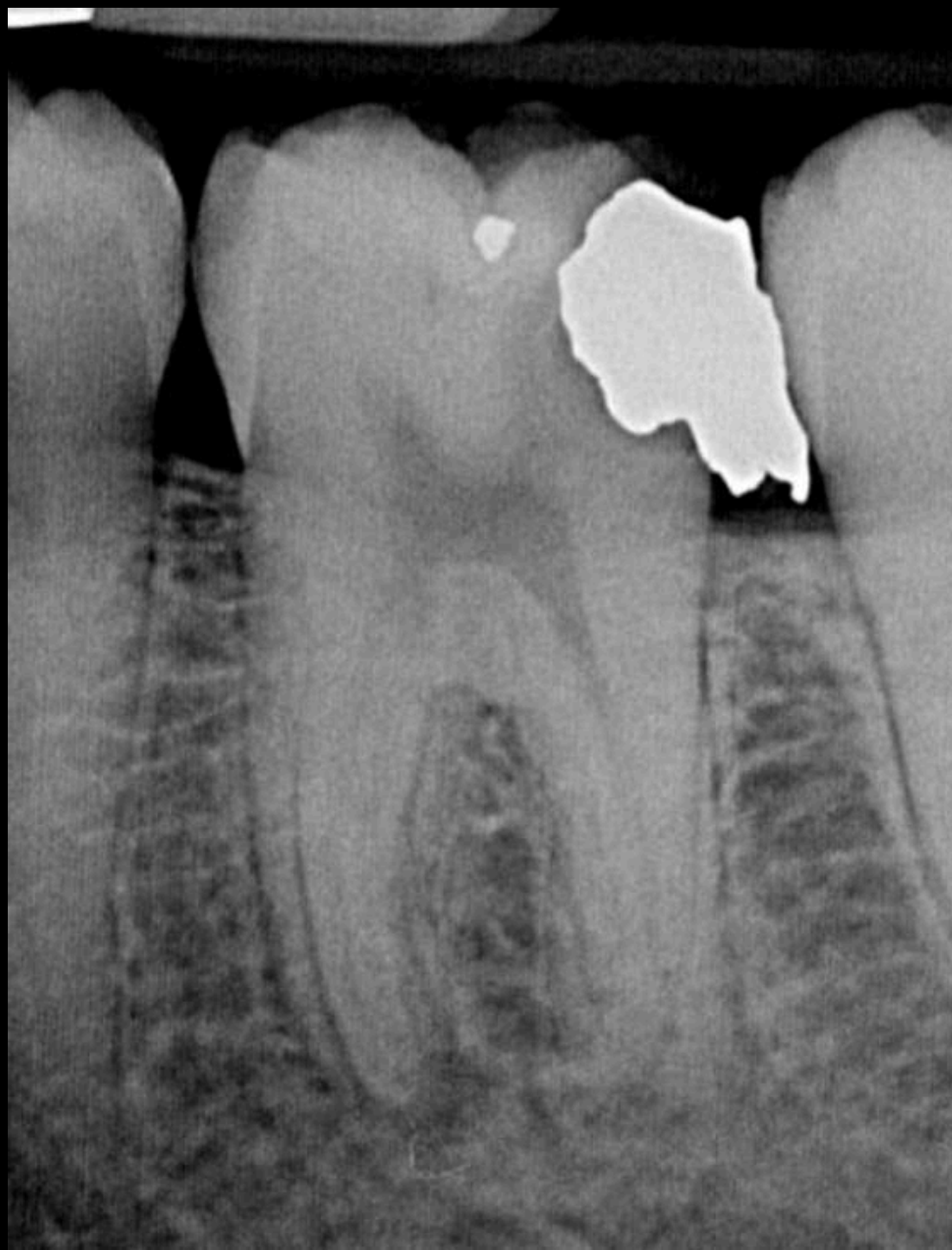Een 34-jarige vrouwelijke patiënte werd naar ons verwezen voor verdere behandeling van kies 36. Na de diagnose van irreversibele pulpitis door de algemene tandarts werd een eerste pijnbehandeling uitgevoerd in de vorm van cariësexcavatie, trephinatie van de pulpakamer, medicinale insertie en adhesief opbouwende vulling. Toen ze in onze praktijk kwam had de patiënte duidelijk verminderde klachten.

Klinische bevindingen:

Kies 36 had circulair geen verhoogde sonderdiepten en werd conservatief gerestaureerd met een adhesieve pre-endodontische opbouwvulling.

Radiografische bevindingen:

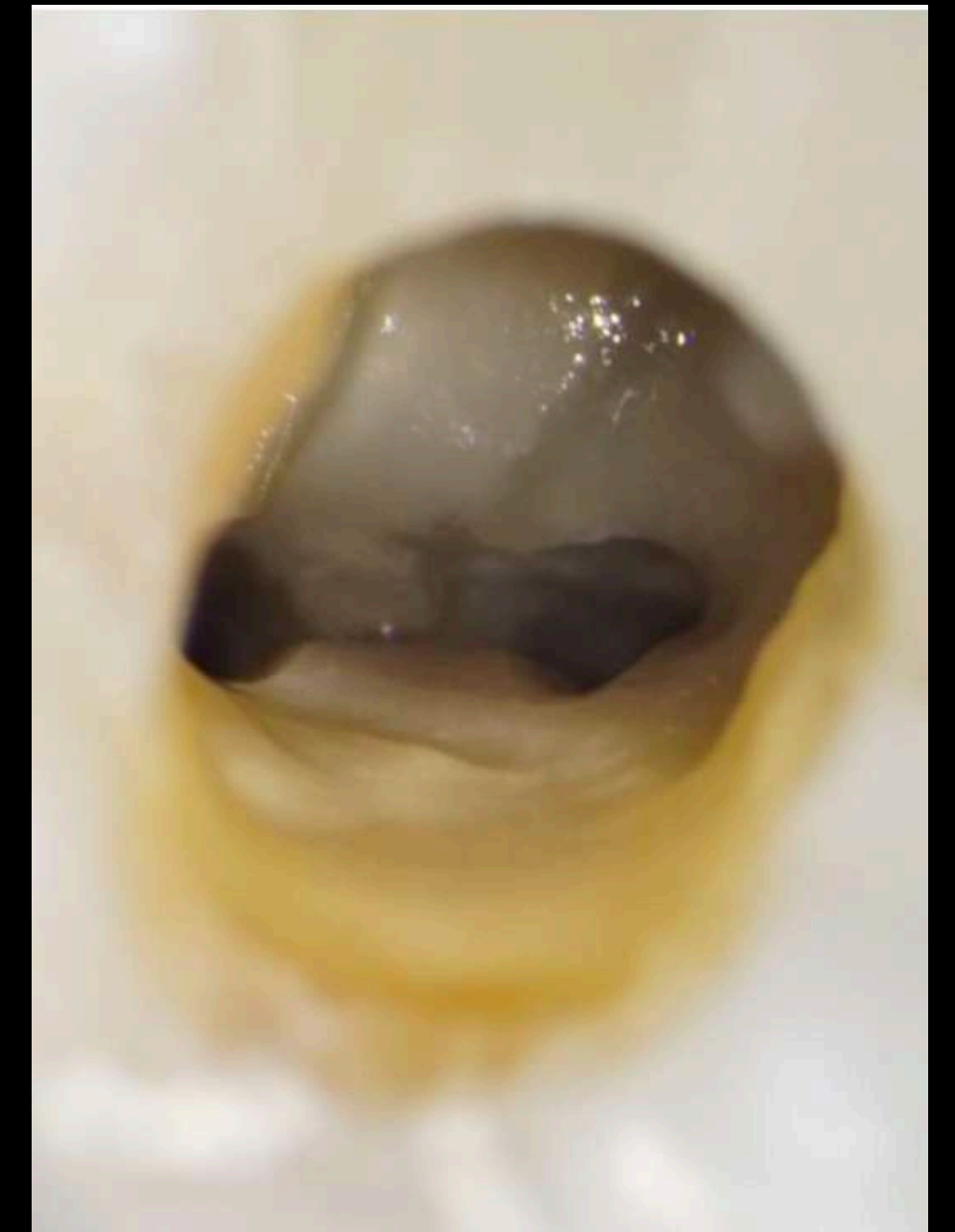
De preoperatieve diagnostische röntgenfoto toont een onvoldoende amalgaamvulling in de distale proximale ruimte. De mesiale wortel vertoont periapicale osteolyse (figuur 1).



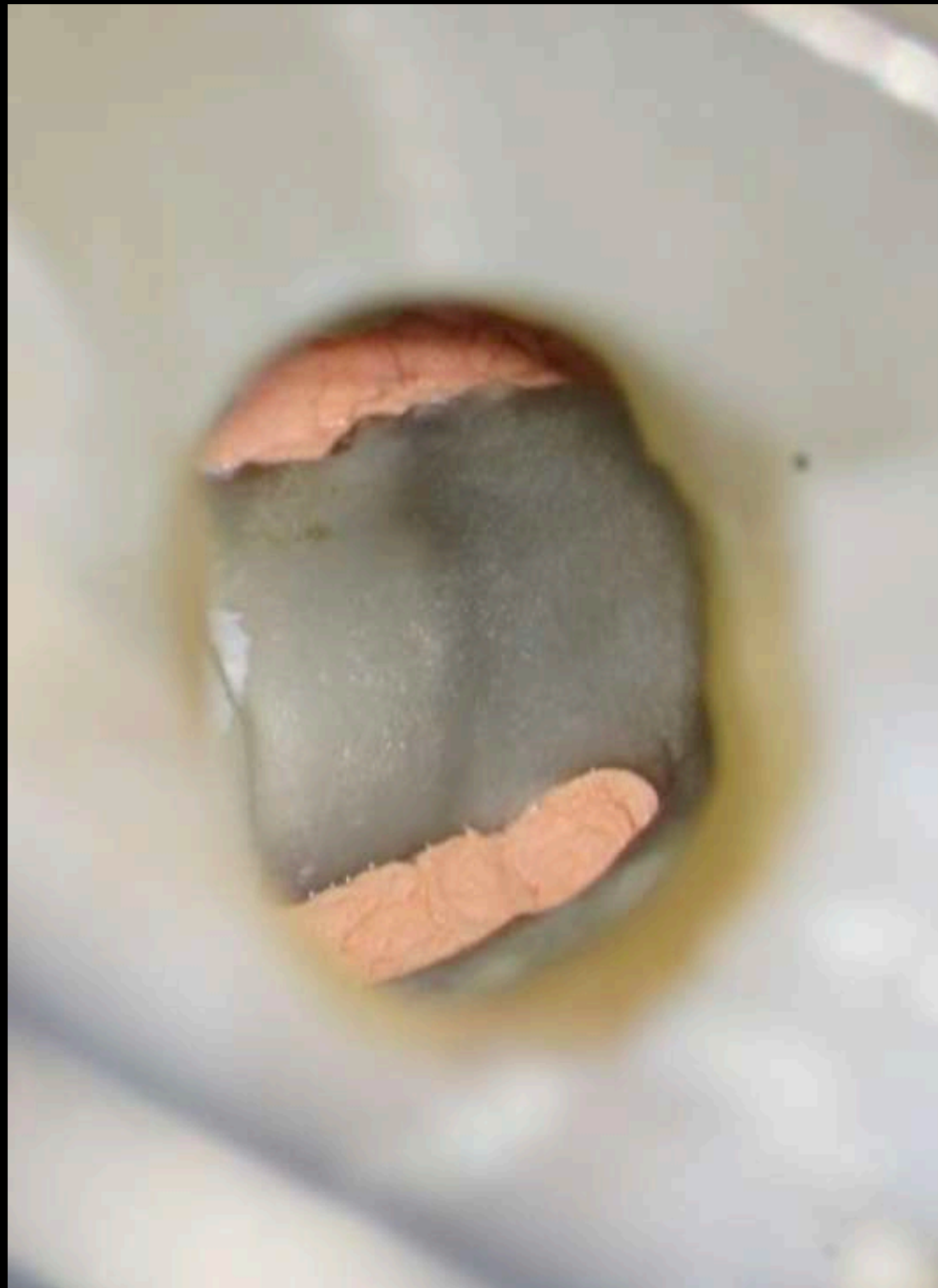Figuur 1: Preoperatief diagnostisch beeld

Behandeling

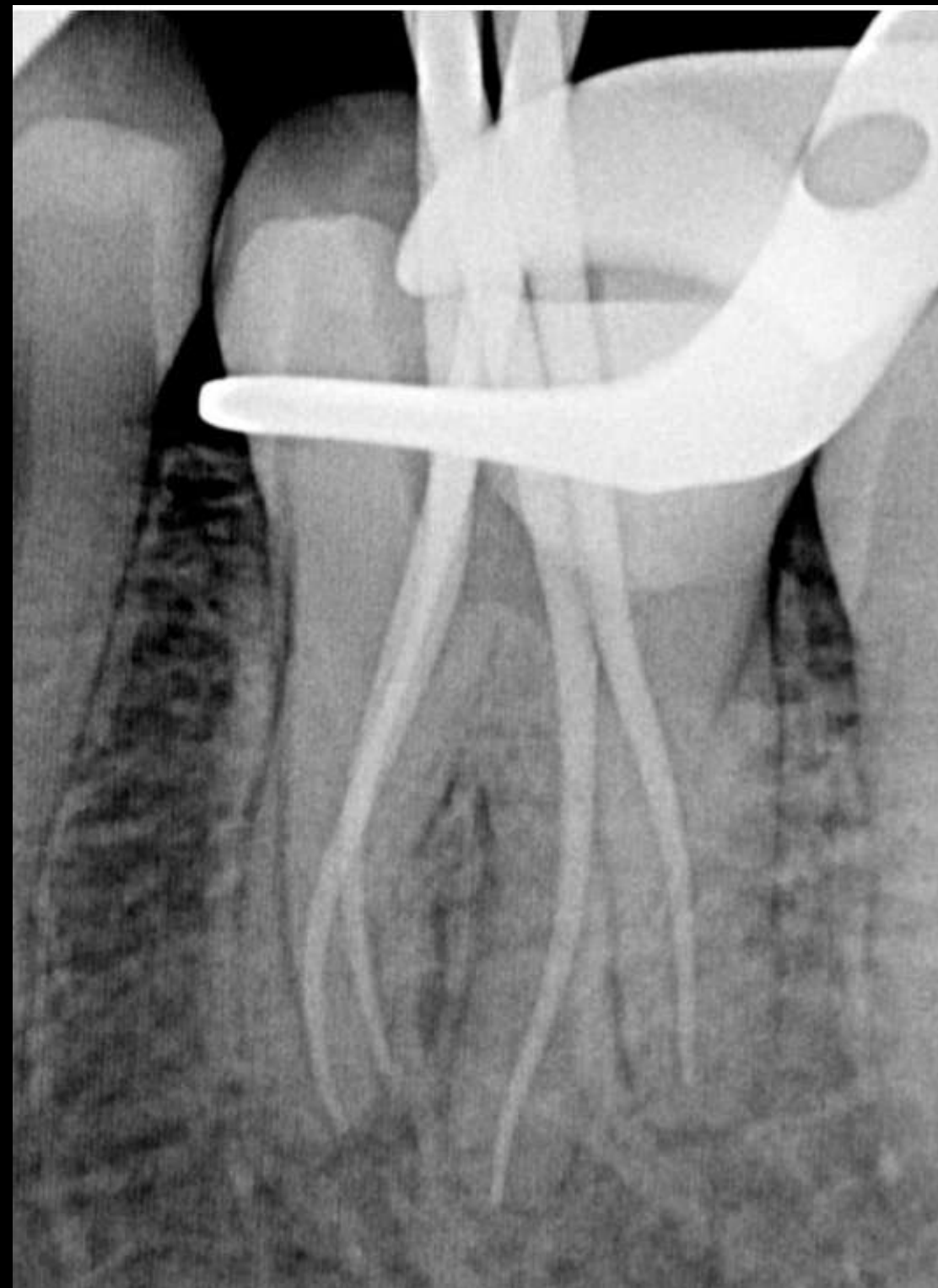De endodontische behandeling vond plaats in één sessie. Na anesthesie en plaatsing van de rubberdam werd de voorlopige vulling verwijderd en werd de initiële intracoronale diagnose gesteld. Een mesiobuccaal, mesiolinguaal, distobuccaal en distolinguaal wortelkanaal werd gesondeerd met behulp van een micro-opener. De preparatie van de primaire ingangsholte voor een betere toegankelijkheid van de kanalen werd uitgevoerd met een carbide ronde boor met lange hals. Op basis van de preoperatieve diagnostische röntgenfoto's kon de lengte van de wortelkanalen voorlopig worden geschat. De kanalen werden tijdens het verdere verloop van de behandeling voortdurend met 6% NaOCl gespoeld. Na preparatie van de ingangsholte volgde de coronale expansie van de wortelkanalen met een EdgeEndo X7 vijl, maat 17.06. Elektrometrische bepaling van de kanaallengte met behulp van een Morita Root ZX Mini Apex Locator werd uitgevoerd met C-Pilots maat 8-10. Nadat de werklengte was bepaald, werd het glijpad rotatiegewijs verlengd met EdgeFile X7 vijlmaat 17.04 en 25.04 en tenslotte geprepareerd tot 30.04 (Figuur 2).



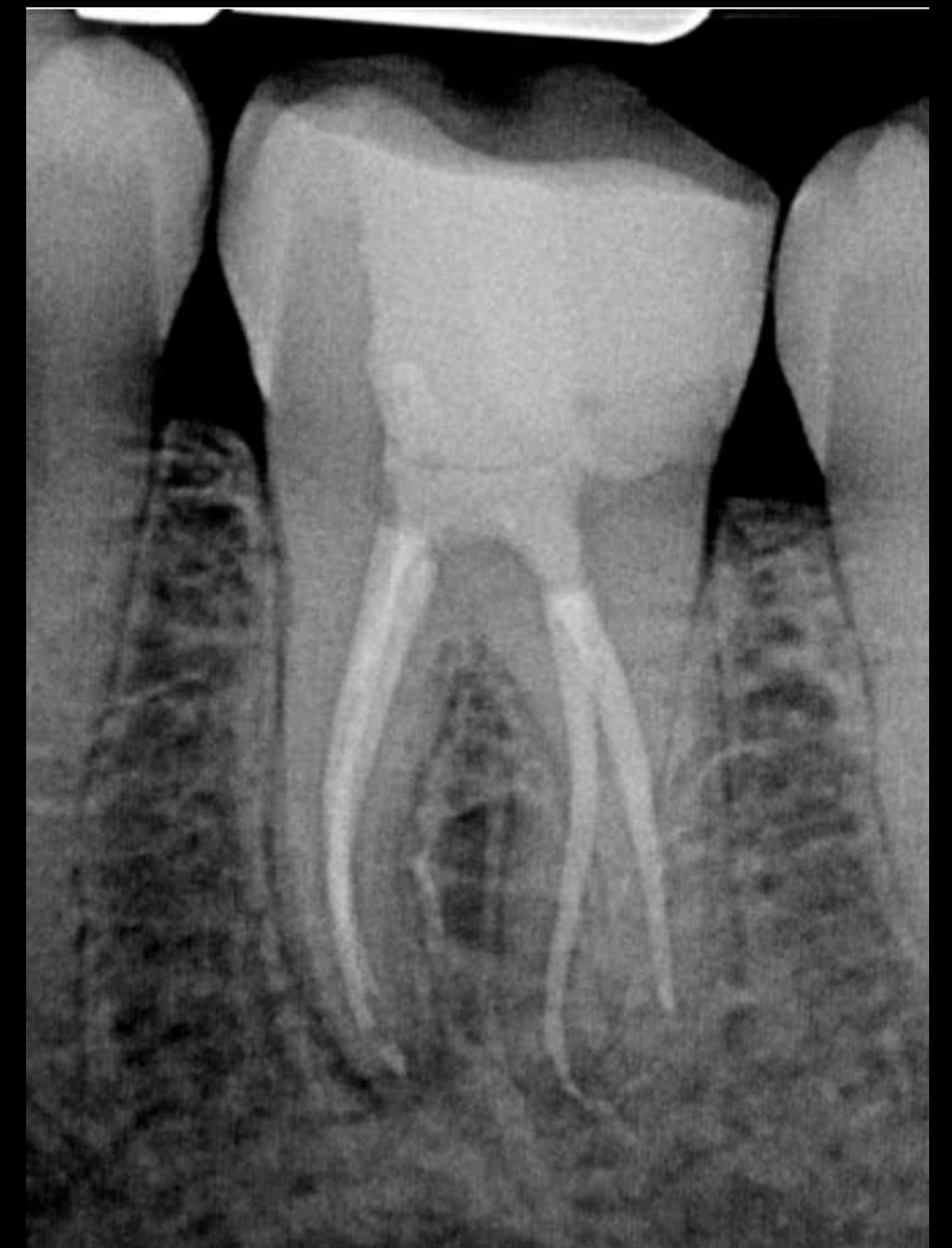Figuur 2: Aanzicht van het mesiale kanaalsysteem na preparatie



Figuur 3: Aanzicht na obturatie



Figuur 4: Masterpoint beeld



Figuur 5: Na wortelvulling en afdichting

Geval 2: Primaire behandeling van een bovenste tweede molaar.

Medische geschiedenis:

De 61-jarige patiënt kwam voor een primaire wortelkanaalbehandeling van 27 na verwijzing door zijn algemene tandarts. De kies was ongeveer 2 jaar geleden voorzien van een kroon en de patiënt was symptoomvrij. Tijdens de radiologische controle na de apicoectomie van kies 26 werd een periapicale osteolyse ontdekt op kies 27.

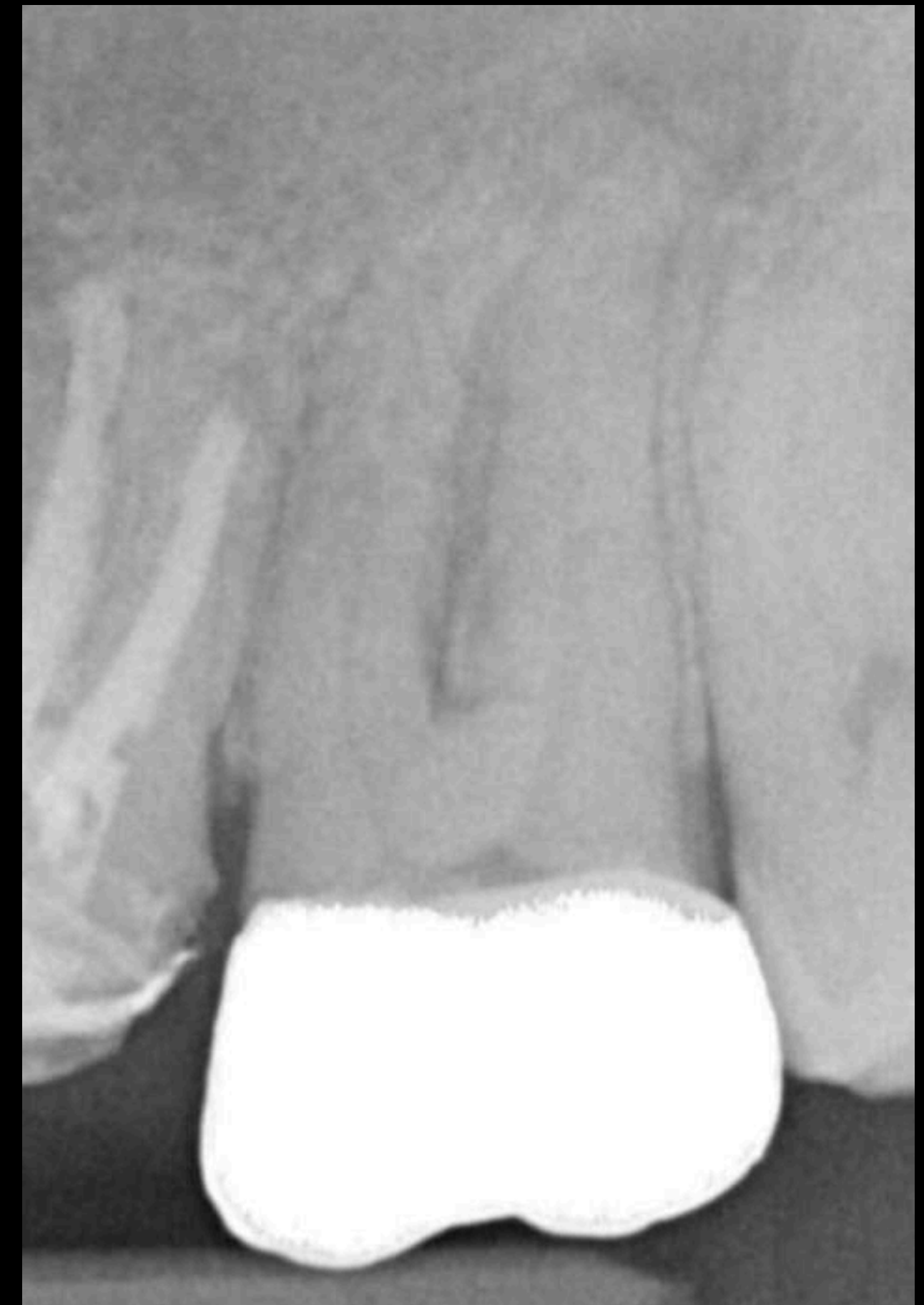Klinische bevindingen:

Kies 27 vertoonde voldoende restauratie. Er waren geen verhoogde tastdieptes voelbaar en zowel koude- als percussietests waren negatief.

Radiografische bevindingen:

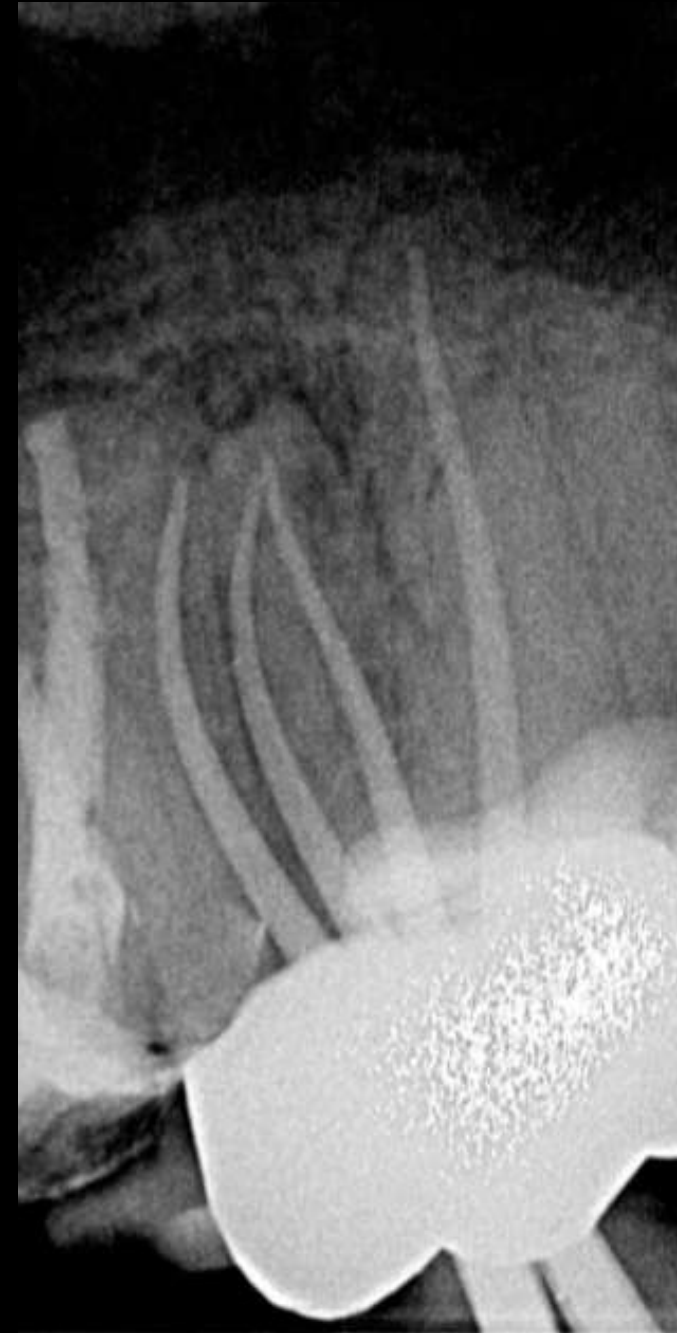Kies 27 vertoont periapicale osteolyse in de zin van chronische apicale parodontitis (figuur 6).

Figuur 6: Preoperatief diagnostisch beeld

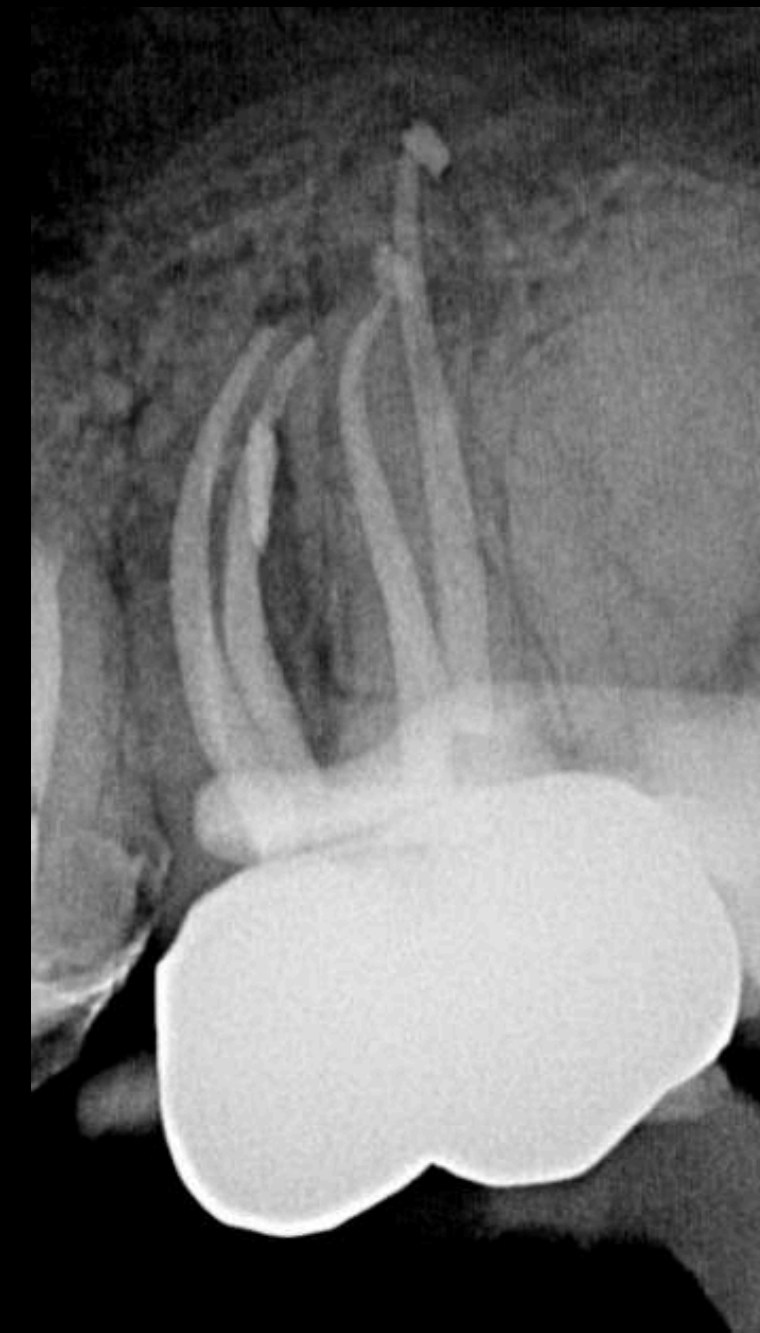

Behandeling:

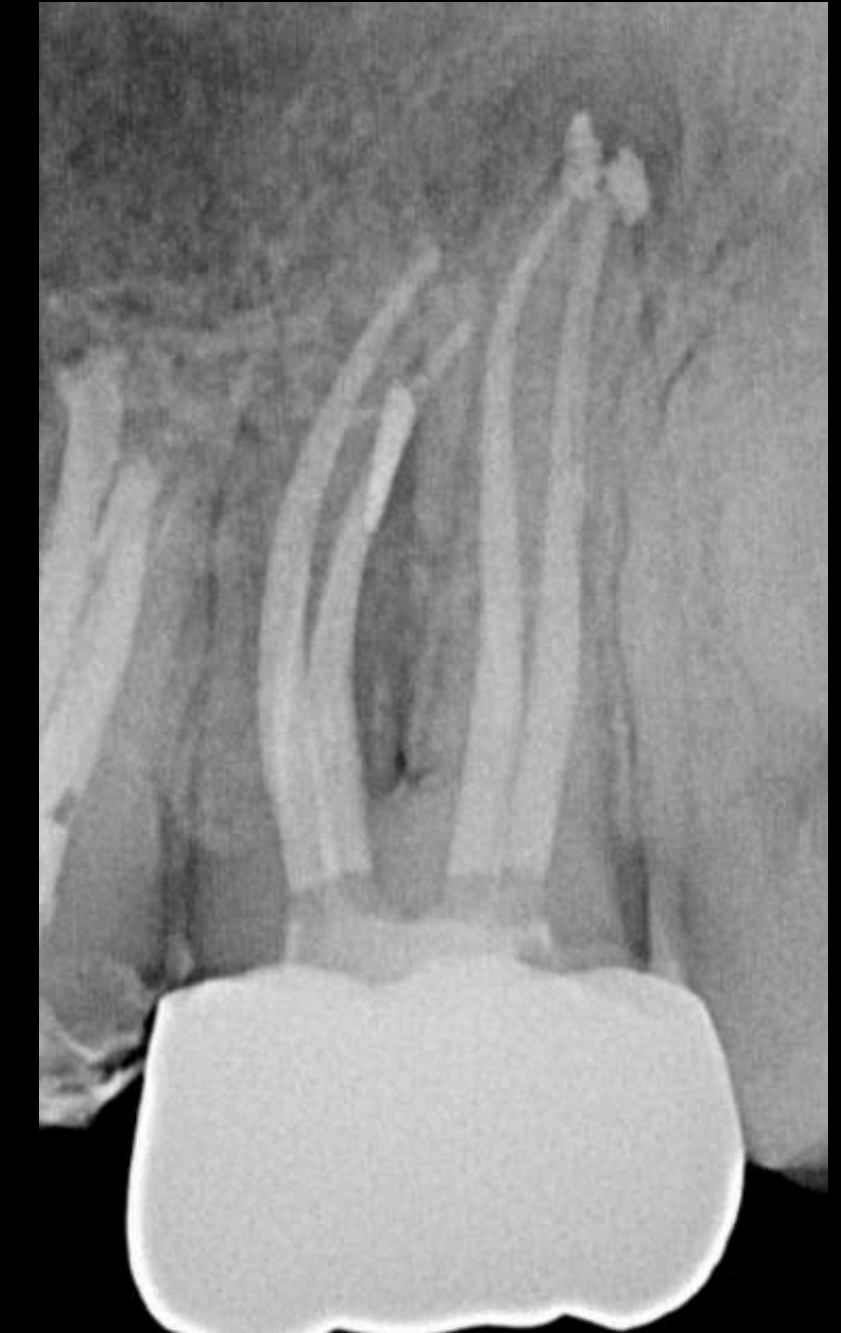De primaire endodontische behandeling van kies 27 werd ook in één sessie uitgevoerd. Na de trephinatie werd de initiële intracoronale diagnose en visualisatie van de vier kanaalopeningen uitgevoerd met een carbide ronde boor met lange hals. Een EdgeFile X7 maat 17.06 werd gebruikt voor coronale expansie van de kanalen. Het creëren van het glijpad kon puur mechanisch worden uitgevoerd. Voor dit doel werden de EdgeFile X7 maat 17.04 en maat 17.06 afwisselend gebruikt totdat de radiografisch bij benadering bepaalde voorlopige werk lengte was bereikt. Na elektrometrische bepaling van de werk lengte met C-Pilot vijlen maat 8 en 10, vond verdere preparatie plaats met EdgeFile X7 maat 20.06, 25.06 en 30.06. Na de laatste preparatie werden de kanalen gedurende 60 seconden met 17% EDTA gespoeld. Als laatste spoeling werd 6% NaOCl sonisch geactiveerd. Er werd een masterpointfoto gemaakt om de preparatie en de maat van de aangepaste guttapercha stiften te verifiëren (figuur 7). Na het drogen met micro aspiratie- en papieren stiften, werden alle kanalen afgedicht met biokeramische sealer door middel van een warme verticale vultechniek (figuur 8). Adhesieve afdichting werd uitgevoerd met Bulk Fill Flow composiet (figuur 9).



Figuur 7:
Masterpointbeeld



Figuur 8: Controlebeeld
na wortelkanaalvulling



Figuur 9: Controlebeeld
na adhesieve afdichting

Geval 3: Revisie van een bovenste tweede molaar

Achtergrond:

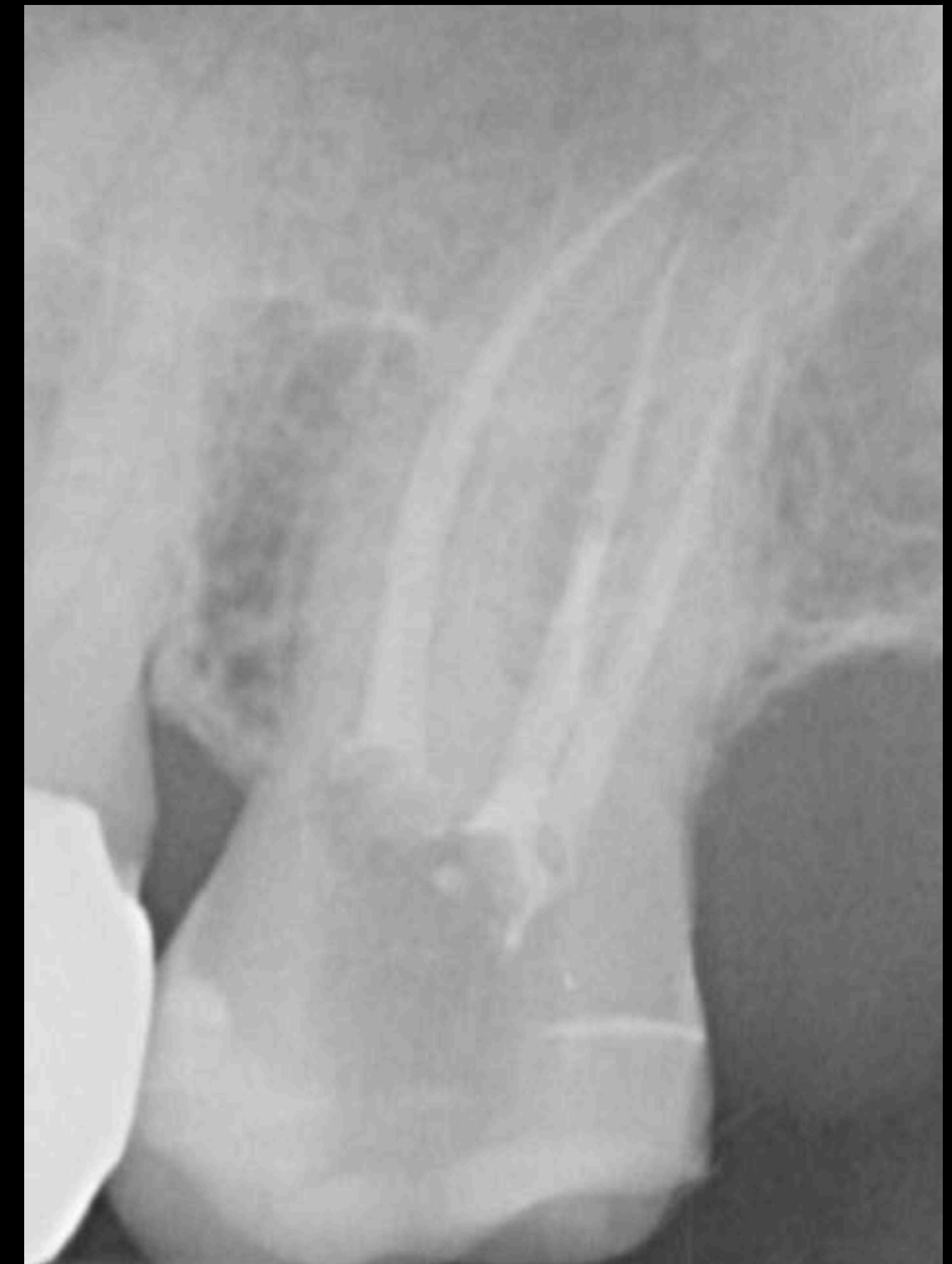Een 54-jarige patiënt kwam bij ons met acute klachten aan kies 27. Hij was door zijn algemene tandarts doorverwezen voor verdere behandeling nadat deze tandarts naar eigen zeggen tevergeefs naar een tweede mesiobuccaal kanaal had gezocht.

Klinische bevindingen:

Kies 27 had een tijdelijk afgesloten ingangsholte. De tand reageerde positief op de percussietest en palpatie van het vestibule onthulde een drukpijn in het gebied van de mesiobuccale wortel.

Radiografische bevindingen:

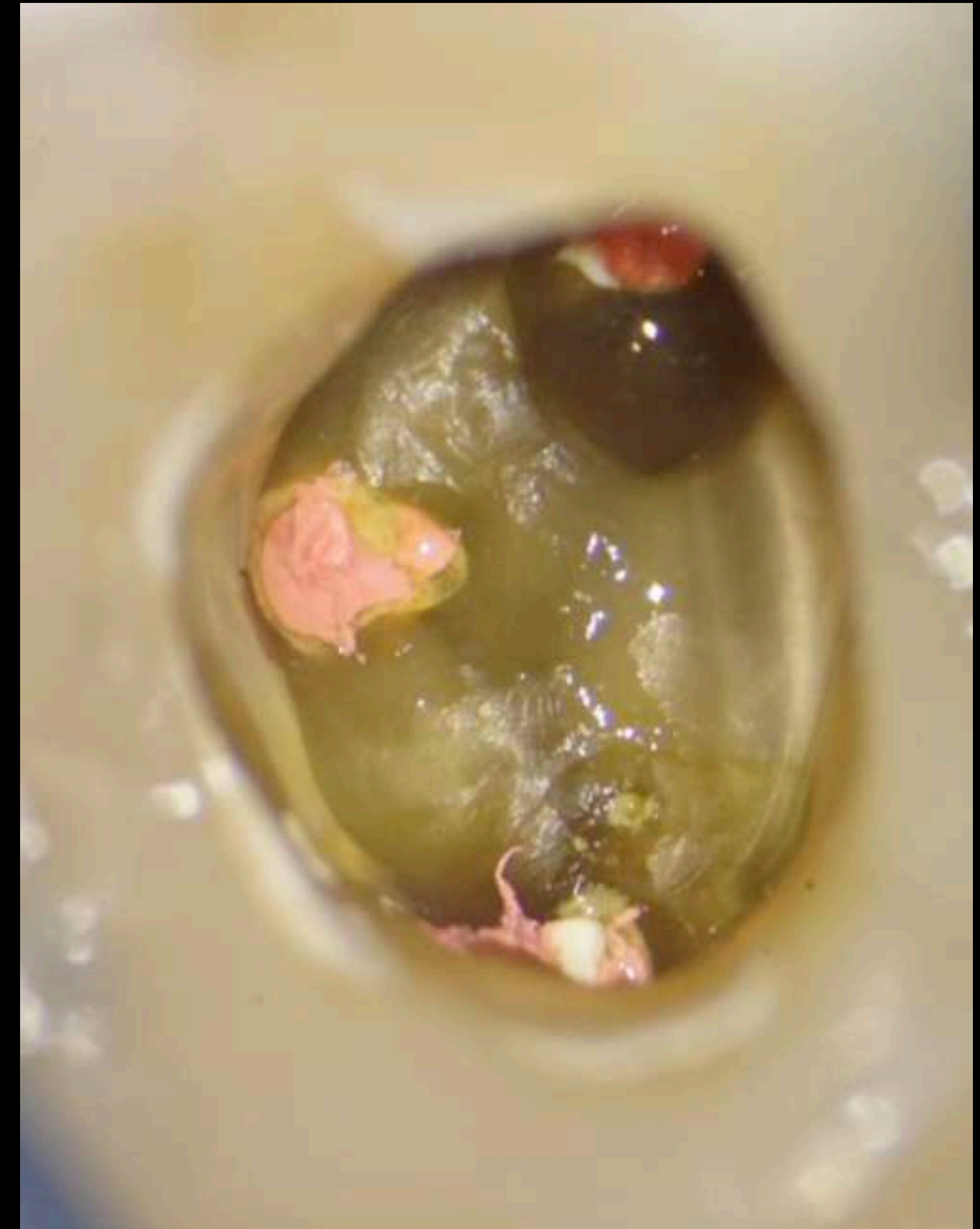
Op de preoperatieve röntgenfoto (figuur 10) is kies 27 al door de vorige arts getrephineerd. De wortelvulling ziet er inhomogeen uit. Het wortelvulmateriaal in het mesiobuccale kanaal overschrijdt de radiografische apex en er is sprake van periapicale osteolyse van de mesiobuccale wortel.



Figuur 10: Preoperatief diagnostisch beeld

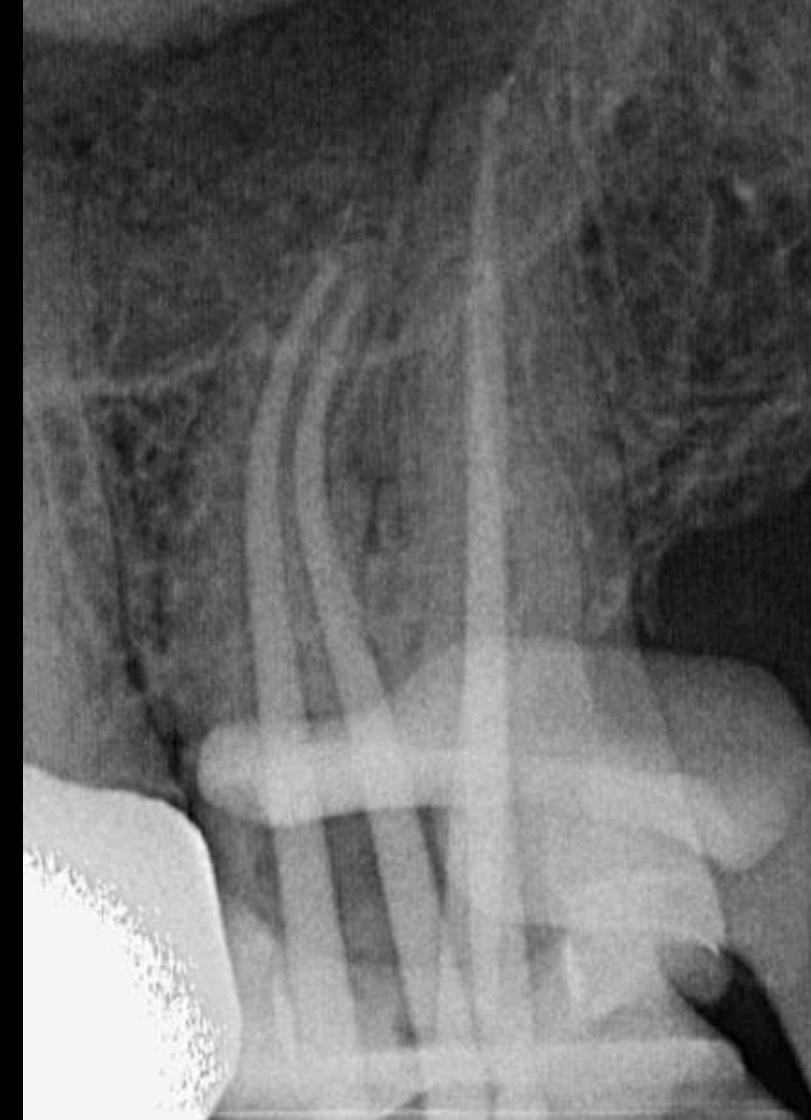Behandeling:

De revisiebehandeling werd in twee sessies uitgevoerd. Na het plaatsen van de rubberdam werd de tijdelijke vulling verwijderd en de toegangsholte gereinigd. Dit werd gevolgd door intracoronale diagnostiek (figuur 11). Bacterieel gekoloniseerd wortelvulmateriaal werd aangetroffen in de mesiobuccale, distobuccale en palatale kanalen. De holte van het mesiobuccale kanaal was verbreed in palatale richting. Verwijdering van een uitsteeksel van mesiaal dentine met een ronde boor met lange schacht legde de ingang van het tweede mesiobuccale kanaal bloot, dat ver in palatale richting was verplaatst. Het wortelvulmateriaal werd verwijderd met EdgeFile X7 maat 25.06 en 17.06 in een crown-down techniek om de apicale verspreiding van ziektekiemen en bacterieel gekoloniseerd wortelvulmateriaal te verminderen. De opening en initiële preparatie van het tweede mesiobuccale kanaal werd uitgevoerd met behulp van de EdgeFile X7 maat 17.04 en maat 17.06, op een afwisselende manier zoals hierboven beschreven. Na elektrometrische bepaling van de werklengte van alle kanalen, werd de preparatie voortgezet met de EdgeFile X7 op de volledige werklengte. In het eerste mesiobuccale kanaal werd de distobuccale en palatale preparatie voltooid met EdgeFile X7 maat 40.06, terwijl het tweede mesiobuccale kanaal werd geprepareerd tot 30.06 (afbeelding 13).

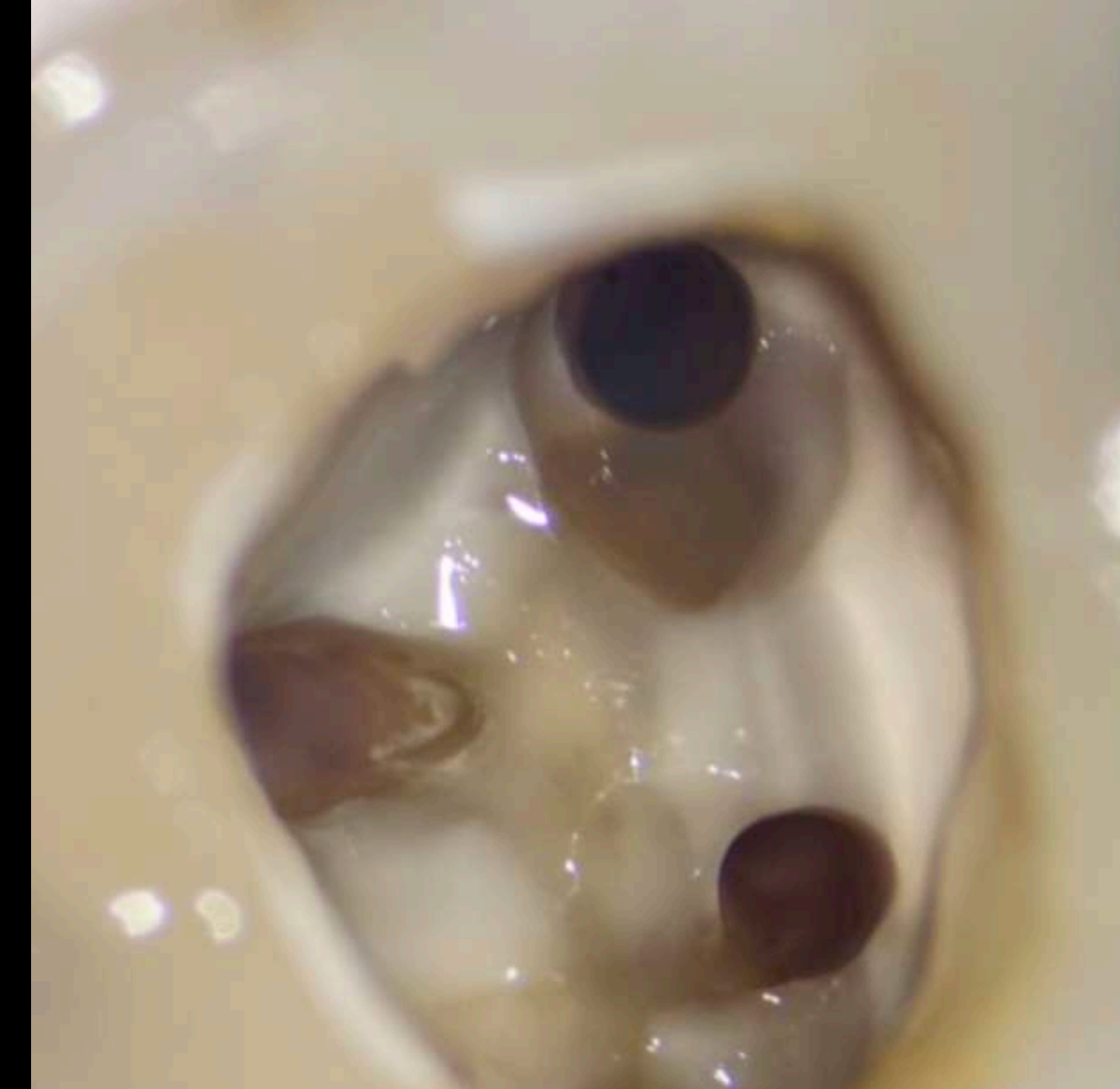

Figuur 11: Na het openen van de primaire ingangsholte; de mb2 wordt bij het palatinale kanaal weergegeven.

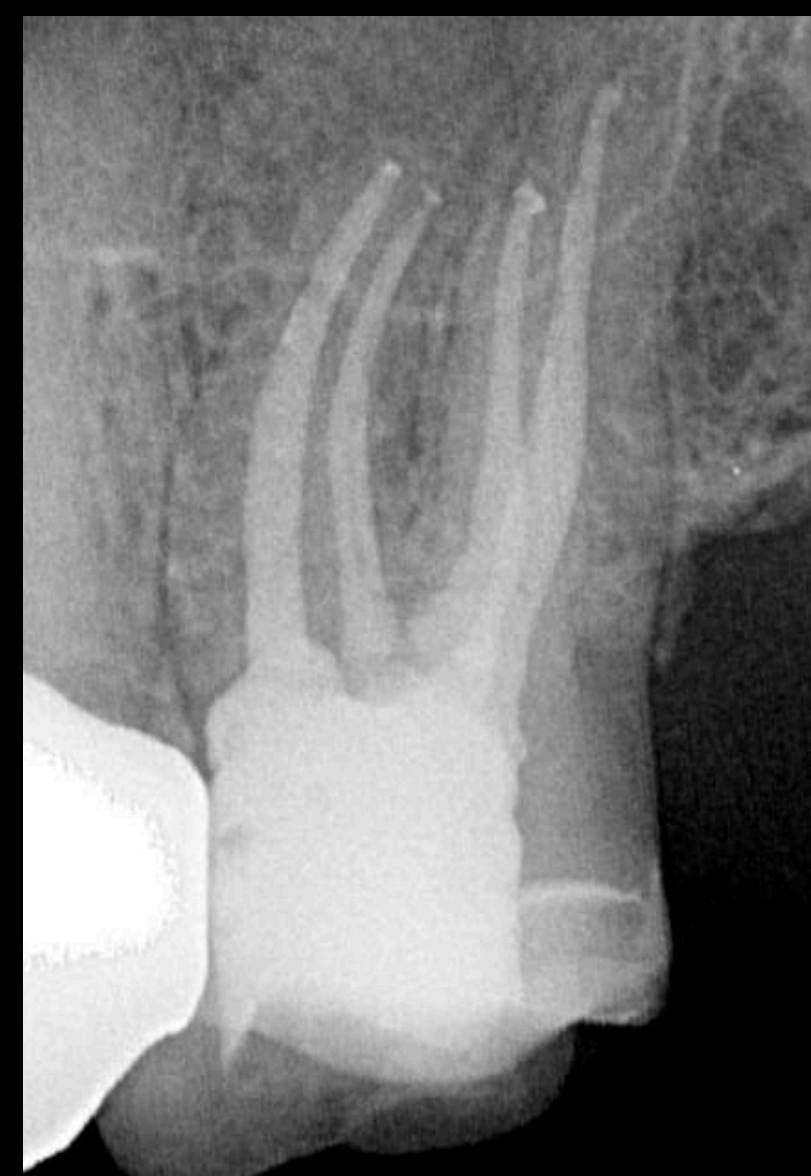Na voltooiing van de preparatie werden de kanalen gedroogd, werd calciumhydroxide op de volledige werklengte aangebracht en werd de kies tijdelijk afgedicht met een adhesieve composietvulling. Verdere behandeling vond plaats na twee weken toen de patiënt symptoomvrij was. Na hernieuwde elektrometrische controle van de werklengte, preparatie van een masterpointbeeld (figuur 12) en geluidsgeactiveerde eindspoeling met 17% EDTA en 6% NaOCl, werden de kanalen gevuld met biokeramische sealer met behulp van de warme verticale vultechniek (figuur 15). De directe adhesieve afdichting van de ingang werd uitgevoerd met een bulk fill flow composiet (figuur 14).



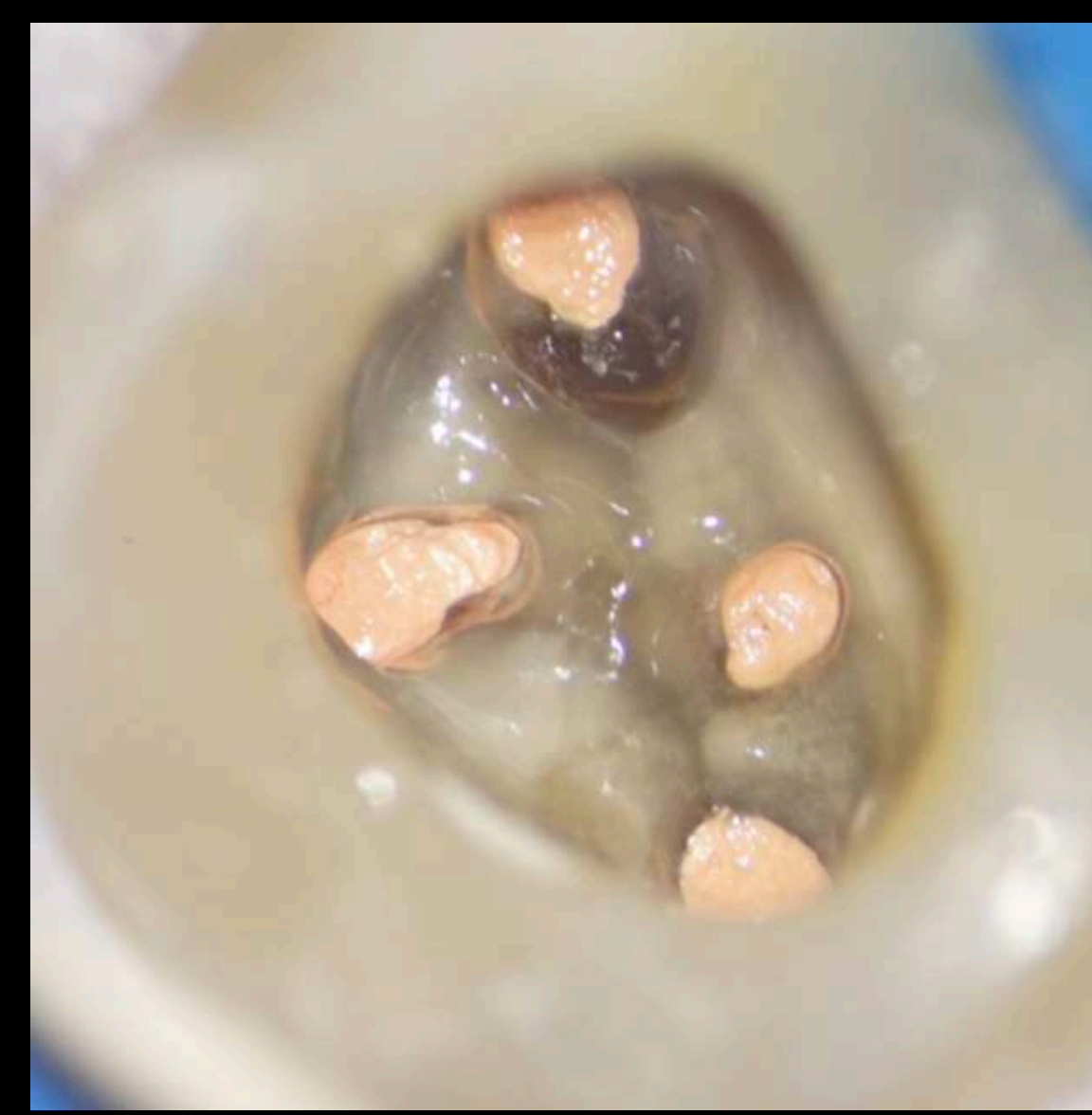Figuur 12: Masterpointbeeld



Figuur 13: Wortelkanaalsysteem na behandeling



Figuur 14: Na obturatie en adhesieve afdichting



Figuur 15: Ingangsholte na obturatie

Discussie:

Systematische preparatie van het wortelkanaalsysteem omvat het openen van het kanaalsysteem en het veiligstellen van een glijpad, evenals aaneengesloten expansie van het kanaalsysteem van coronaal naar apicaal. Minimaal invasieve endodontische concepten richten zich op het behoud van het coronale pericervicale dentine.

Een rationele benadering van een minimaal invasieve endodontische procedure moet echter voldoende preparatie van de apicale zone omvatten, naast verminderde verwijdering van coronale substantie. Het moet voldoende contact met irrigatievloeistoffen mogelijk maken voor weefseloplossing en desinfectie en moet daarom in grootte en coniciteit worden aangepast aan de mate van infectie van de endodontische locatie. Een benadering van coronaal naar apicaal biedt het voordeel van meer tactiliteit en minder spanning op de vijl als gevolg van minder contact met de kanaalwand en kan ook de verspreiding van bacteriën naar de apicale kant verminderen. Nieuwere warmtebehandelde vijlsystemen met een kleinere maximale diameter, zoals EdgeFile X7 van EdgeEndo, bieden meer veiligheid en efficiëntie dankzij hun verbeterde materiaaleigenschappen en geometrie. In onze praktijk is de initiële mechanische glijpadinstelling met EdgeFile X7 maat 17.04 en 17.06 bijzonder effectief gebleken bij kanaalsystemen die moeilijk toegankelijk zijn.

De vijlen worden voor dit doel afwisselend gebruikt. Na coronale expansie van de 17.06 wordt overgestapt op de vijl van maat 17.04, die in korte pikkende werkbewegingen wordt gebruikt totdat de vooraf radiografisch bepaalde werk lengte is bereikt. In geval van weerstand wordt de vijl 17.06 passief naar de eerder bereikte lengte gebracht en maakt dan verdere opmars van de 17.04 mogelijk. In veel gevallen kan zo de tijdrovende handmatige glijpadvoorbereiding achterwege blijven. De verdere preparatie wordt uitgevoerd in conus 04 of 06, afhankelijk van de anatomische situatie, de mate van infectie en de geplande vultechniek. De maximale doorsnede van de EdgeFile X7, gereduceerd tot 1 mm, maakt het mogelijk om de substantie van het pericervicale dentine te behouden, zelfs bij het prepareren van grote apicale diameters en biedt meer flexibiliteit in gebogen wortelkanalen. In de onderhavige gevallen konden, dankzij de bovengenoemde voordelen, zowel moeilijk toegankelijke als multiplanair gebogen wortelkanalen op een veilige, efficiënte en rationele minimaal invasieve manier worden geprepareerd met behulp van een eenvoudig vijlprotocol.

Clinical Case

9



Gianluca Gambarini, University of Rome, La Sapienza, Dental School; Director of Master of Endodontics

Maya Feghali, Cabinet Dentaire Beausoleil, Paris, France

DIVERGERENDE KANALEN

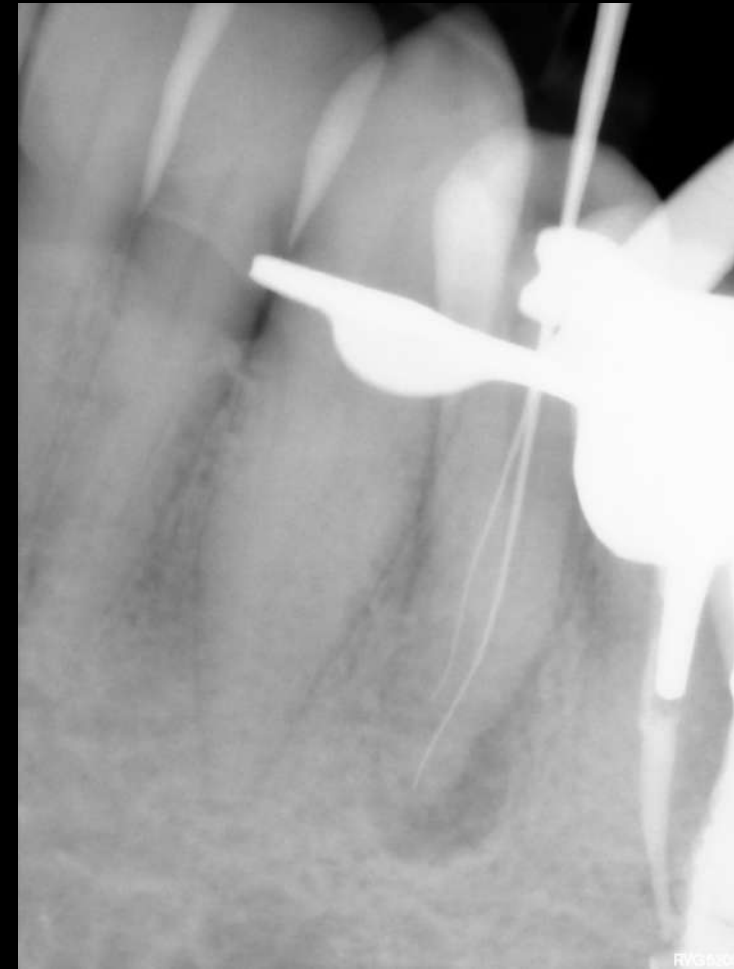
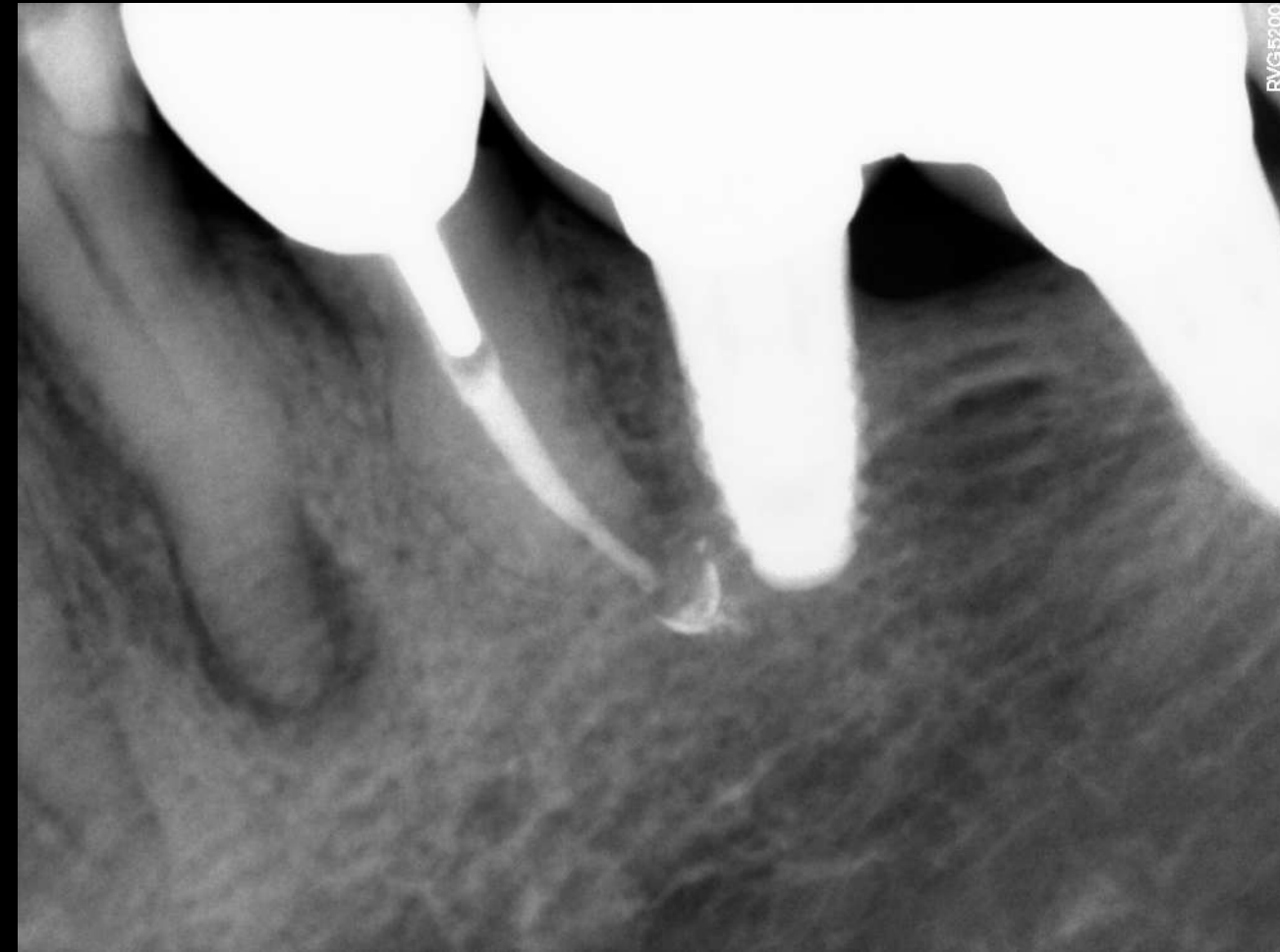Divergerende kanalen (twee kanalen die samen beginnen en zich vervolgens scheiden in het midden/apicale deel van de wortel) vormen een klinisch probleem in de endodontie, vooral wanneer traditionele NiTi-instrumenten worden gebruikt. Het superelastische gedrag van de legering zorgt ervoor dat de instrumenten gemakkelijker hetzelfde pad volgen (meestal één kanaal, het rechtste pad) en bemoeilijkt de doorgang naar het tweede kanaal, vooral wanneer het niet mogelijk is om de ingang diep in de wortel te zien.

DOEL

In het onderhavige geval willen we het klinische voordeel aantonen van het gebruik van een éénvijls reciprocatechniek met een warmtebehandelde, voorbuigbare martensitische vijl (Edge One Fire) bij de behandeling van divergerende kanalen.

ACHTERGROND

Premolaren in de onderkaak kunnen soms twee of drie kanalen hebben. Een dergelijke ongewone anatomie houdt vaak verband met nauwe, sterk gebogen, confluerende of divergerende kanalen. Het laatste geval is zeer complex en vereist meestal het gebruik van instrumenten die binnen de twee verschillende kanalen van richting kunnen veranderen (dus flexibel en voorbuigbaar zijn) met verschillende angulaties. Een adequaat glijpad helpt ook bij het vormen van NiTi, maar lost het probleem nog steeds niet altijd op. Daarom werd in dit geval de EOF primaire reciprocerende techniek met een enkele vijl gebruikt. De instrumenten werden in hun apicale deel voorgebogen, in de twee verschillende kanalen ingebracht en vervolgens geactiveerd. De reden voor deze keuze was dat de mechanische eigenschappen van de EOF primaire techniek (flexibele en voorbuigbare vijl) het mogelijk maken om precies en gemakkelijk in elk kanaal te worden ingebracht om vervolgens daar hun werk te doen. Dankzij het gebruik van een techniek met een enkele vijl hoeft de uitdaging van een divergent kanaal slechts één keer aangegaan te worden, wat tijd bespaart en de complexiteit vermindert. Bij gebruik van traditionele instrumenten kunnen kleinere en meer flexibele instrumenten de weg vaak wel vinden, maar de grotere instrumenten in de reeks niet. Door slechts één vijl te gebruiken bleek de hele procedure eenvoudiger en sneller te verlopen, en werden beide kanalen correct gevormd, gereinigd en gedicht.

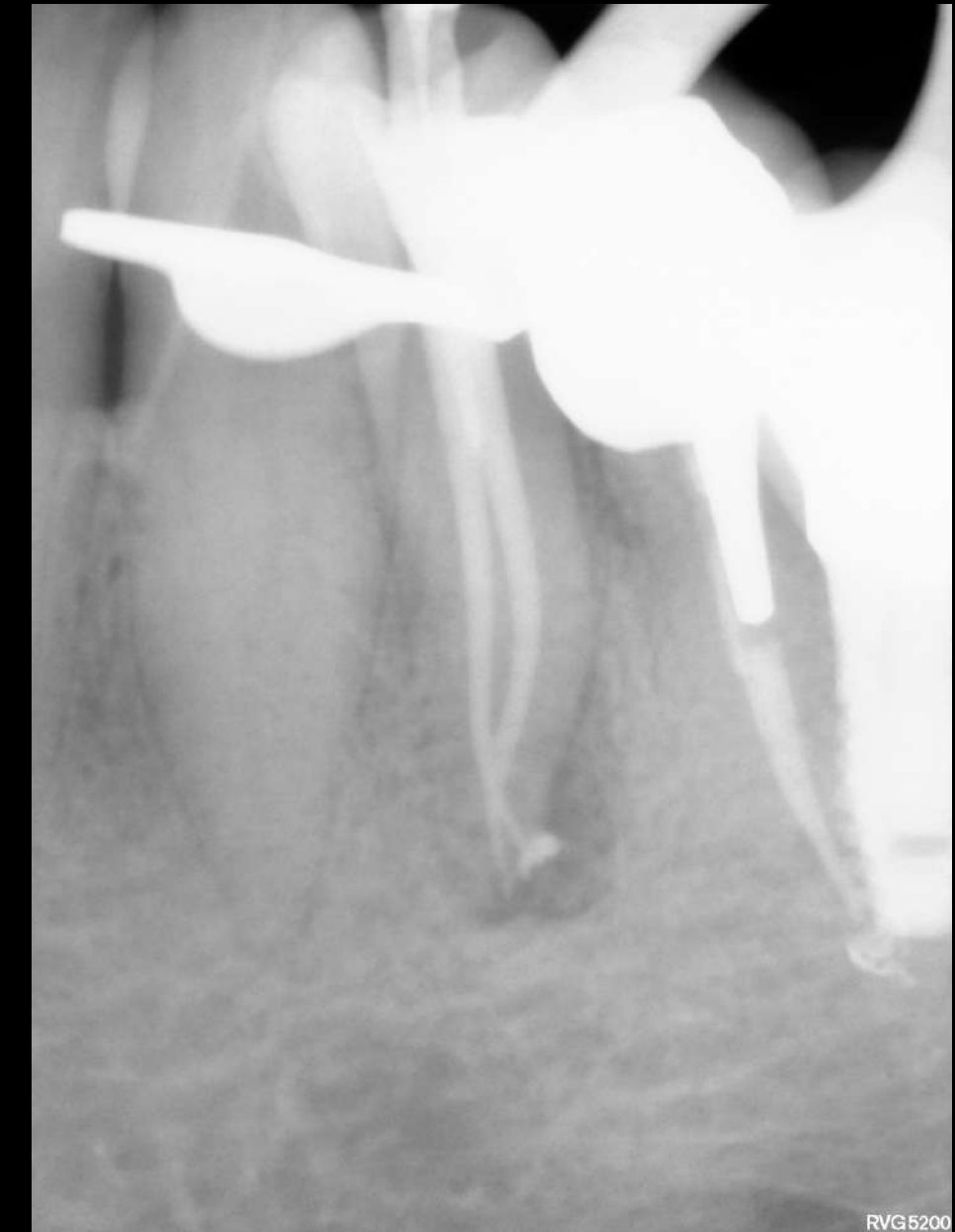
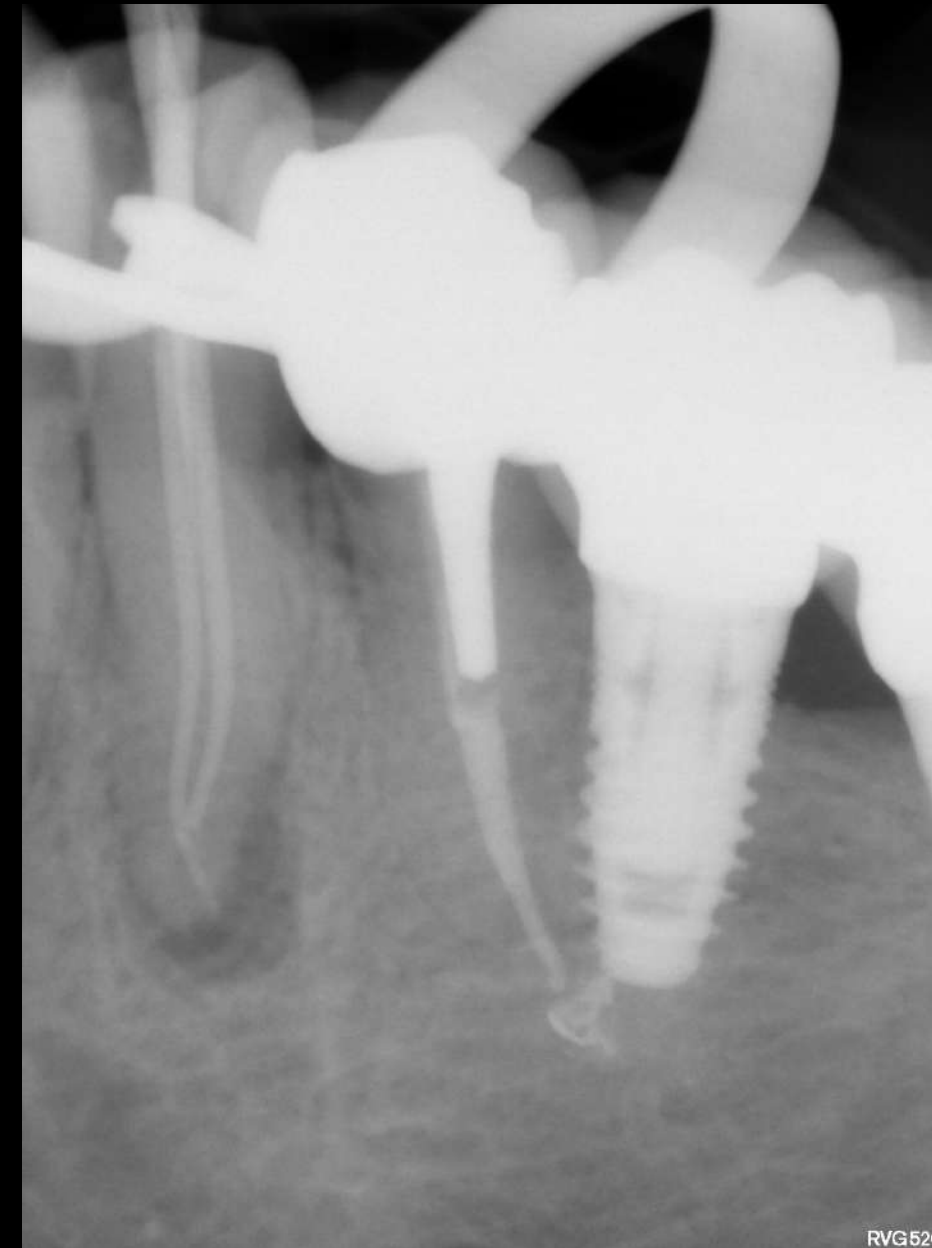
CONCLUSIES

Complexe kanaalanatomieën vereisen het gebruik van NITI-instrumenten, en het kiezen van de beste optie voor het betreffende geval wat betreft efficiëntie, veiligheid en eenvoud. De mechanische eigenschappen van EOF maken het mogelijk om divergerende kanalen zeer efficiënt te vormen, waarbij iatrogene fouten of complicaties worden vermeden.

KLINISCHE RELEVANTIE

Een eenvijls reciprocatechniek met een warmtebehandelde voorbuigbare martensitische vijl (Edge One Fire) bleek een uitstekende, eenvoudige en snelle optie te zijn als instrument voor divergerende kanalen.






Vijlen met ongelooflijke
kracht en flexibiliteit

Meer informatie



EDGEENDO®

EDGEFILE® X7



De revolutionaire EdgeFile X7 maakt gebruik van ons eigen flexibele FireWire NiTi dat is gesmeed met ons gepatenteerde warmtebehandelingsproces. De FireWire NiTi-legering verbetert de sterkte en flexibiliteit. Best verkopend systeem.

Ons warmtebehandelingsproces geeft de EdgeFile X7, "Canal Contouring Technology", waardoor de vijlen extreem flexibel zijn en het vormgeheugen en "bounce back" effect van andere NiTi vijlen verminderen. De flexibele EdgeFile™ volgt nauwgezet de anatomie van het kanaal zonder te strekken, waardoor het risico op ledging, verplaatsing, perforatie en losraken van de vijl afneemt. De flexibele schacht vermindert de noodzaak van overmatig rechte toegang, waardoor meer tandweefsel behouden kan blijven.

X7 is de meest erkende en bewezen oplossing. Het systeem heeft herhaaldelijk beter gepresteerd dan concurrerende vijlen in peer reviewed gepubliceerd onderzoek

EDGEFILE[®] X7

Kenmerken

1

Gepatenteerd warmtebehandelingsproces

2

Gepatenteerd warmtebehandelingsproces- de FireWire NiTi™ legering verbetert de sterkte en flexibiliteit*

3

Verkrijgbaar in .04 en .06 Constant Taper- Variable Pitch

4

Maximale groefdiameter 1mm voor minimaal invasieve preparatie

5

Parabolische dwarsdoorsnede niet snijdende punt-
Maximaliseert vijl snij efficiëntie

6

Elektrolytisch gepolijste vijl - Vergroot de sterkte

7

Korter handvat voor betere posterioere toegang

8

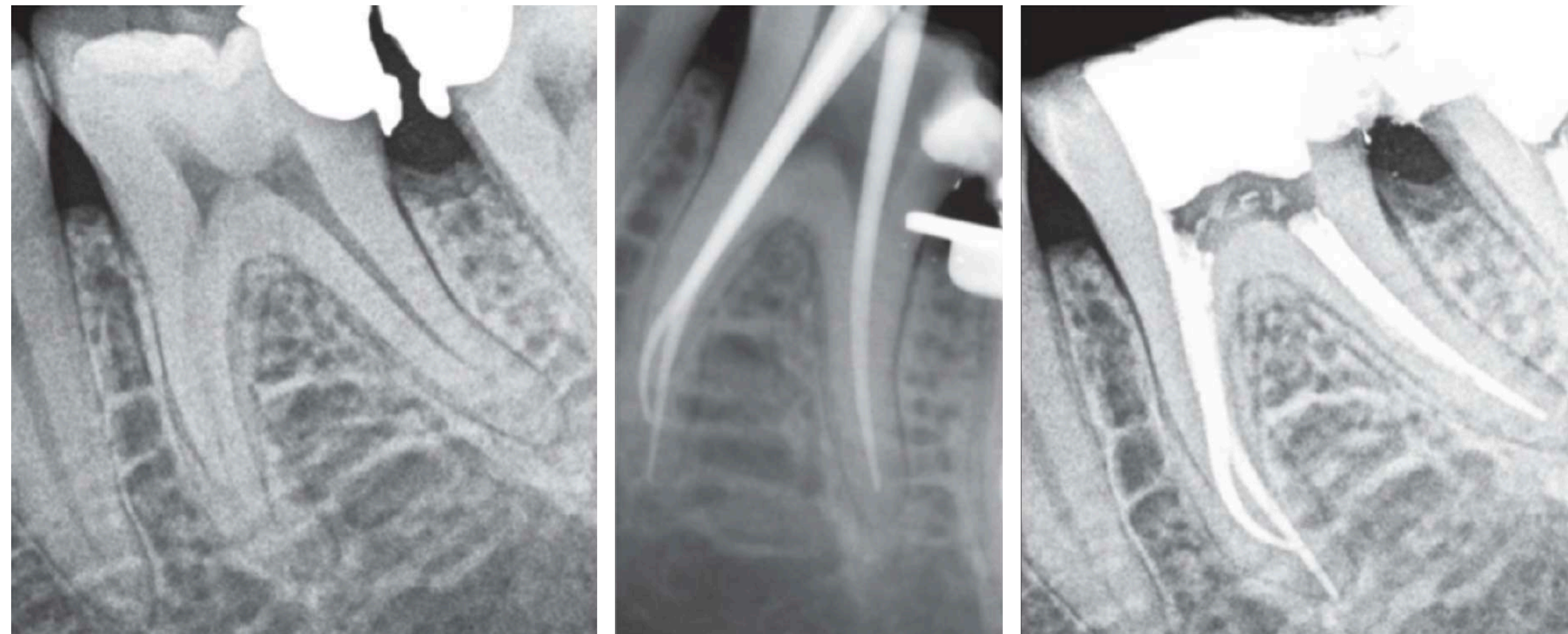
ISO tip maat 17-45

8

Beschikbare lengtes: 21, 25 & 29 mm

Wilt u meer weten?

Een nieuwe techniek voor wortelkanaalpreparatie met behulp van hittebehandelde nikkel-titanium roterende instrumenten



Samenvatting

Doel

Doel van deze studie was het potentieel van de techniek van de hybride warmtebehandeling (HHT) voor de vormgeving van sterk gekromde kanalen te beoordelen.

Achtergrond

Deze innovatieve HHT-techniek combineert het gebruik van zowel Ni-Ti austenitische als martensitische Ni-Ti vijlen, met een vereenvoudigde sequentie om de eigenschappen van de verschillende vijlen goed te benutten.

Beschrijving van de casus

De operatietechniek begon met de verkenning van het kanaal en het bepalen van de werkdiepte met behulp van een SS K-vijl maat 10. Vervolgens werd een specifieke sequentie toegepast met de F1 20.06v Ni-Ti austenitische vijl (EdgeTaper) voor het prepareren van het coronale en middelste deel van het kanaal. Deze stap werd gevolgd door S2 20.04 en F120.06v martensitische Ni-Ti vijlen (EdgeTaper Platinum) om het kanaal te vergroten tot de apex bereikt was. Er werd geen intrakanaalbreuk van instrumenten of vervorming van groeven vastgesteld.

Conclusie

Deze studie beschrijft een nieuwe HHT-techniek die erop gericht is de procedures te vereenvoudigen en het grootste deel van de verschillende kenmerken van de verschillende HHT-behandelingen te benutten; de klinische gevallen lijken het potentieel ervan te bevestigen qua veiligheid, snelheid, doeltreffendheid en behoud van de oorspronkelijke anatomie.


Klinisch belang

De casussen tonen de voordelen aan van de nieuw voorgestelde techniek ten opzichte van een traditionele aanpak om complexe anatomieën op de juiste manier vorm te geven met slechts een paar Ni-Ti roterende instrumenten.

probeer de producten uit!



EDGETAPER PLATINUM™



De EdgeTaper Platinum™ is ontworpen om compatibel te zijn met de meeste handstukken en werkt volgens de ProTaper® en ProTaper Gold® parameters. Deze vertrouwde sequentie waarborgt dat de overstap naar EdgeTaper Platinum™ naadloos verloopt.

EdgeTaper Platinum™ is voorzien van ons hittebehandelde Firewire™ NiTi waardoor hij sterk en flexibeler is in 90°-bochten. EdgeTaper Platinum™ test tweemaal de cyclische vermoeiing als ProTaper Gold® en 6 maal de cyclische vermoeiing als ProTaper®.

Beide vijlssystemen hebben een vergrote driehoekige dwarsdoorsnede die progressief taps toeloopt. Verkrijgbaar in de lengtes 21mm, 25mm, 31mm met zes vijlen van dezelfde maat in elke verpakking. Ervaar de nieuwe standaard op het gebied van vijlveiligheid en kanaalcentreerbaarheid.

The Taper has been Edge-ified

EDGETAPER
PLATINUM™

Kenmerken



Ongeëvenaarde flexibiliteit

Hittebehandeld FireWire™ NiTi geeft verbazingwekkende flexibiliteit, geschikt voor krommingen tot 90°.



Geen terugslag

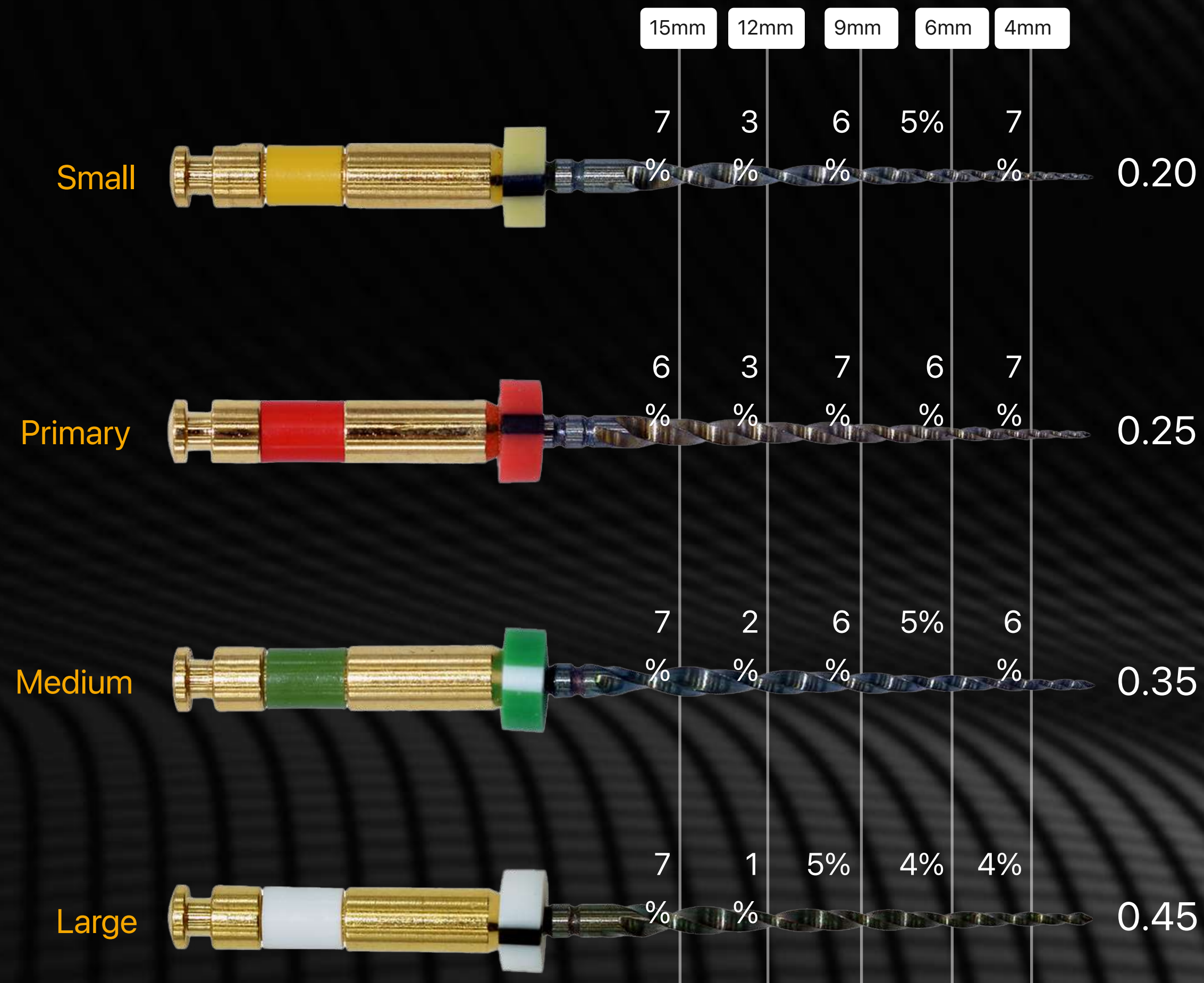
FireWire™ NiTi veert niet terug en behoudt apicale anatomie.



Ongelooflijke sterkte

Tweemaal de cyclische vermoeidheid als Protaper Gold® en zes keer die van ProTaper®.

EDGEONE FIRE™



EdgeOne Fire™ is voorzien van ons warmtebehandelde Fire-Wire™ NiTi en ontworpen om kanalen in een omgekeerde-reciprocerende beweging vorm te geven. EdgeOne Fire is geschikt voor bestaande handvaten die werken op de Wave One® Gold-parameter. EdgeOne Fire test op vijf keer de cyclische vermoeidheid als WaveOne® Gold.

EdgeOne Fire™ is verkrijgbaar in de maten Small, Primary, Medium en Large. Vijlen hebben een parallellogramvormige dwarsdoorsnede met een variabele conus. Er zitten drie vijlen in elk pakje, met de keuze tussen een assortimentspakje of een pakje met één maat. Verkrijgbaar in de lengtes 21mm, 25mm en 31mm.

EdgeOne Fire™ is ontworpen met een gevarieerde taper en vormt kanalen in een omgekeerd-reciprocerende beweging.

EDGEONE
FIRE™

Kenmerken



Ongeëvenaarde flexibiliteit

Hittebehandeld FireWire™ NiTi geeft verbazingwekkende flexibiliteit, geschikt voor curves tot 90°.



Geen terugslag

FireWire™ NiTi veert niet terug om de apicale anatomie te behouden.



Ongelooflijke sterkte

5x de cyclische vermoeidheid als WaveOne® Gold.



Wij vinden dat premium technologie niet gepaard hoeft te gaan met een premium prijskaartje.

Prestaties

Prijs

Technologie

Neem contact met ons op:

info@henryschein.nl

