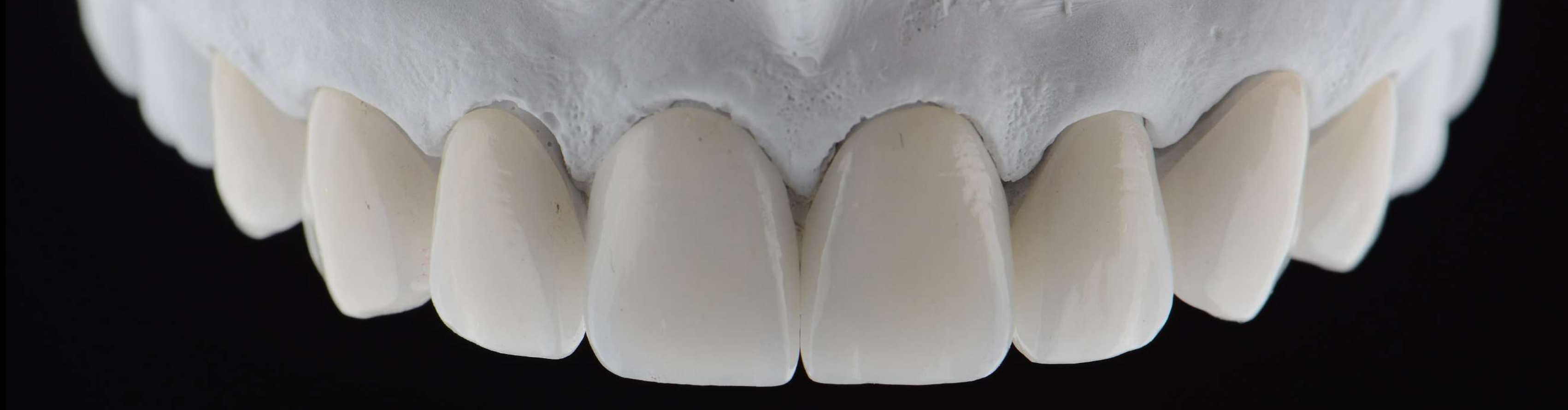




Onze missie is endodontische producten en oplossingen te leveren tegen een betaalbaardere prijs, wat op zijn beurt ten goede komt aan praktijkhouders en patiënten overal ter wereld.



EDGEFILE[®] X7

Over EdgeEndo

EdgeEndo is opgericht in 2012 door de in de VS gevestigde endodontoloog, Dr. Charles Goodis. EdgeEndo doet zaken in meer dan 30 landen over de hele wereld en heeft als missie tandheelkundige producten en oplossingen van hoge kwaliteit te leveren tegen betaalbare prijzen die op hun beurt ten goede komen aan praktijkhouders en patiënten overal ter wereld. Innovatie staat centraal bij EdgeEndo en wij geloven dat premium technologie niet hoeft te komen met een premium prijskaartje.



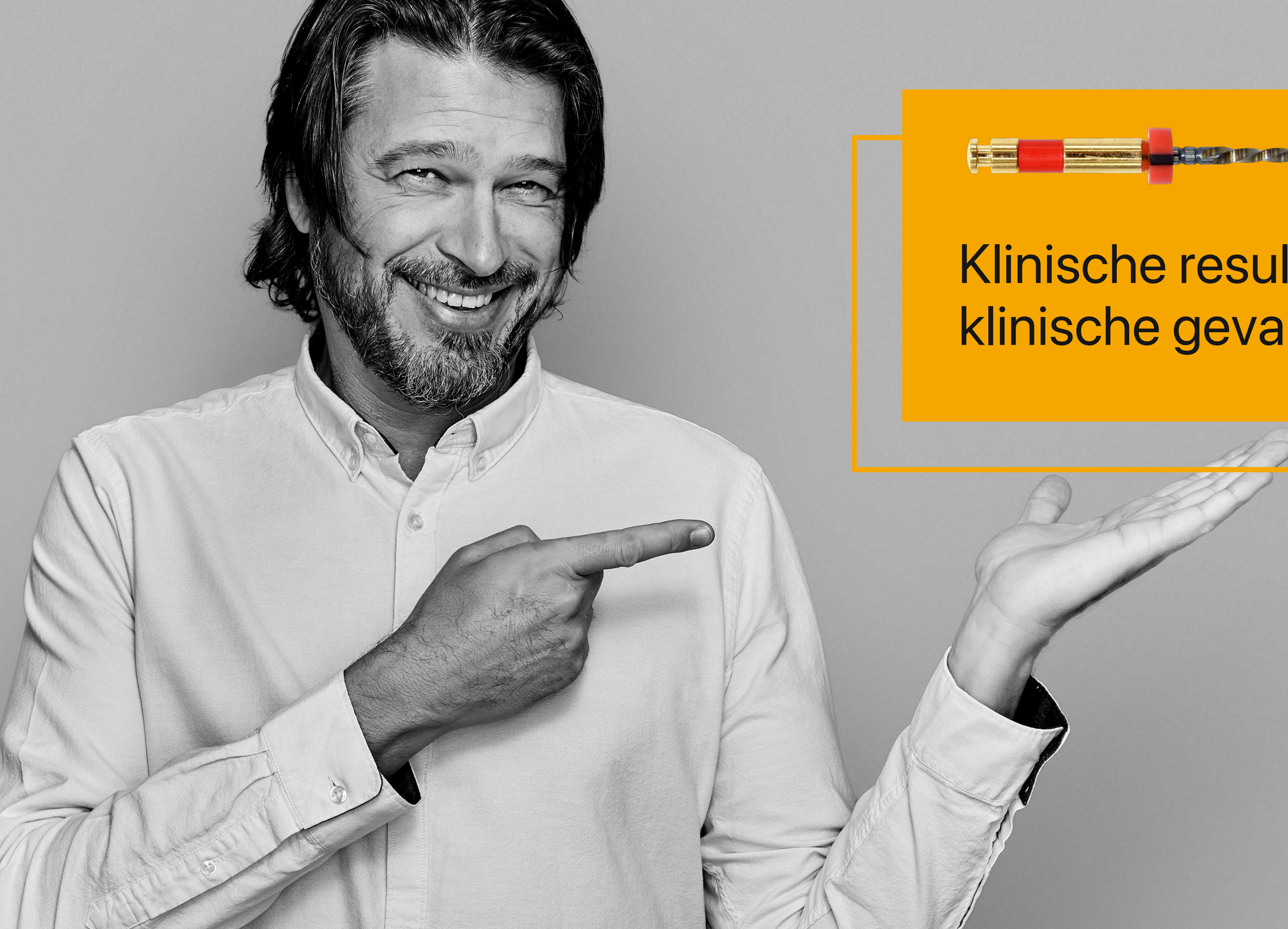“

Laat ons u helpen uitstekende wortelkanaalbehandelingen te verrichten.

– Charles J. Goodis,
DDS endodontoloog, Albuquerque,
NM, USA, oprichter & eigenaar van
EdgeEndo®

”





Klinische resultaten en
klinische gevallen

Klinisch casus



Dr. med. dent. Philipp Eble

- 2015: State exam RWTH Aachen,
- 2019: post graduate program in endodontics DGET,
- Certified Member DGET.

Preparatie van complexe kanaalsystemen bij primaire en secundaire behandeling met een martensitisch vijlsysteem.

De chemomechanische preparatie van het wortelkanaalsysteem is een elementair onderdeel van de endodontische behandeling. Het doel van de mechanische preparatie is om geïnfecteerd dentine te verwijderen en het kanaalsysteem toegankelijk te maken voor reiniging en desinfectie met irrigatievloeistoffen. Het succes van de endodontische therapie hangt grotendeels af van de volledige reiniging van het gehele wortelkanaalsysteem. De preparatie moet altijd worden aangepast aan de mate van infectie van het endodontisch gebied. Ernstige of abrupte krommingen, verkalking van de kanalen of soortgelijke anatomische bijzonderheden kunnen het moeilijk maken om een adequate apicale diameter en conus te produceren, waardoor hoge eisen aan de vijlen worden gesteld. Warmtebehandeling van endodontische nikkel-titanium vijlsystemen kan de materiaaleigenschappen op doorslaggevende wijze veranderen om iatrogene schade te vermijden, omdat ze flexibeler zijn en er minder hersteleffecten zijn. Hieronder wordt de systematische preparatie van complexe wortelkanaalsystemen aan de hand van drie casestudies gedemonstreerd.

Geval 1: Primaire behandeling van een eerste onderkies met radix entomolaris

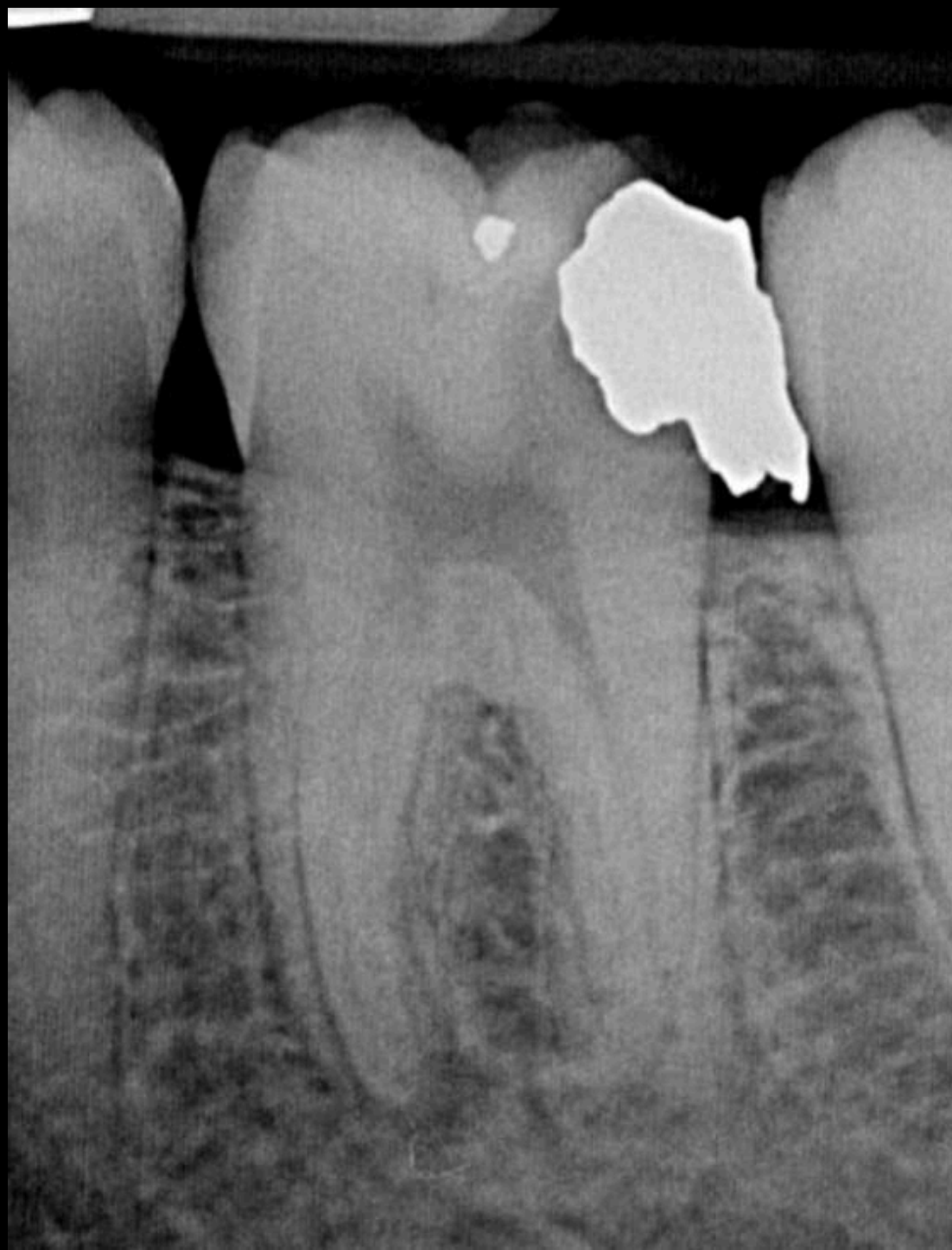Een 34-jarige vrouwelijke patiënte werd naar ons verwezen voor verdere behandeling van kies 36. Na de diagnose van irreversibele pulpitis door de algemene tandarts werd een eerste pijnbehandeling uitgevoerd in de vorm van cariësexcavatie, trephinatie van de pulpakamer, medicinale insertie en adhesief opbouwende vulling. Toen ze in onze praktijk kwam had de patiënte duidelijk verminderde klachten.

Klinische bevindingen:

Kies 36 had circulair geen verhoogde sondeerdiepten en werd conservatief gerestaureerd met een adhesieve pre-endodontische opbouwvulling.

Radiografische bevindingen:

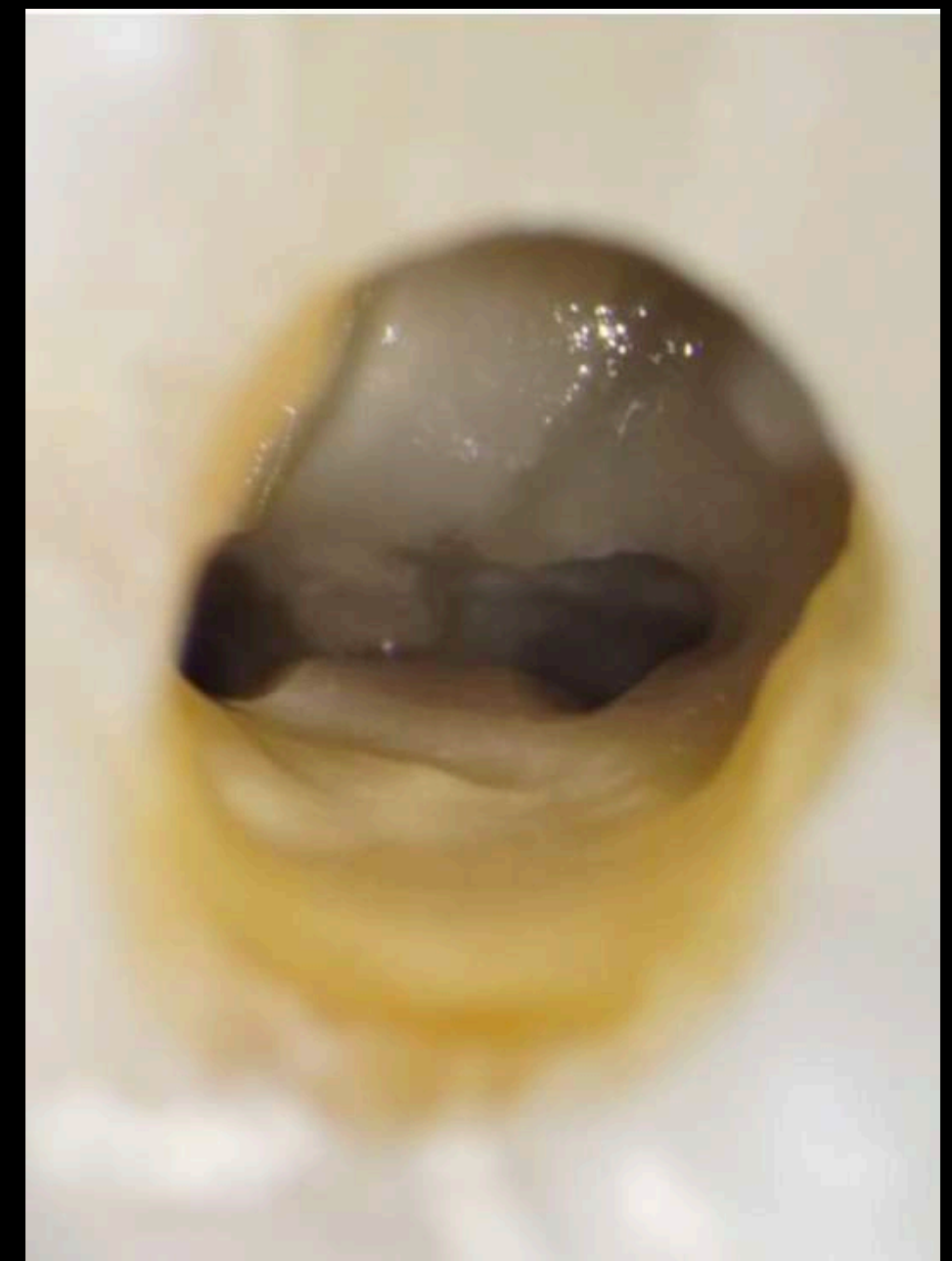
De preoperatieve diagnostische röntgenfoto toont een onvoldoende amalgaamvulling in de distale proximale ruimte. De mesiale wortel vertoont periapicale osteolyse (figuur 1).



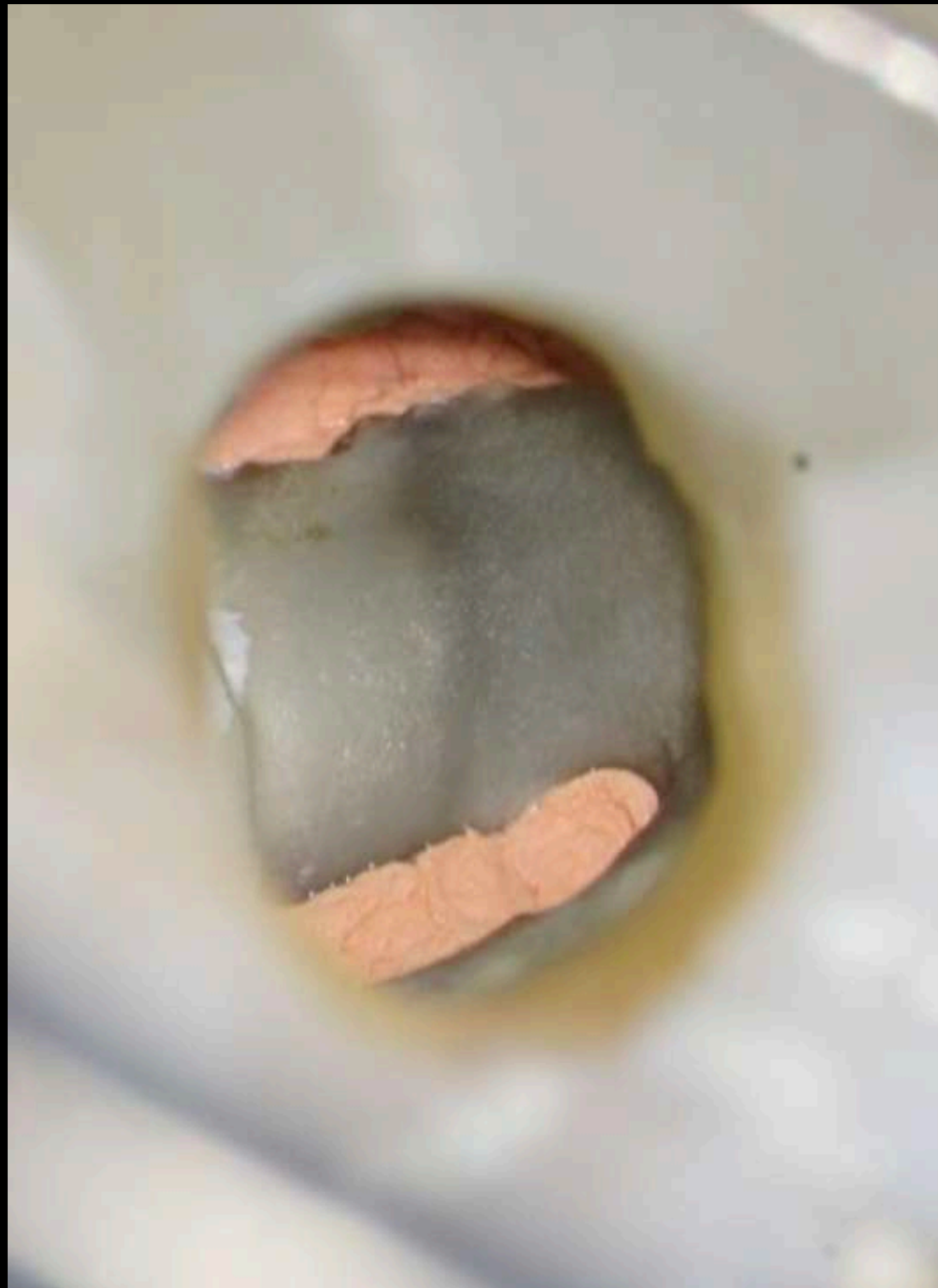Figuur 1: Preoperatief diagnostisch beeld

Behandeling

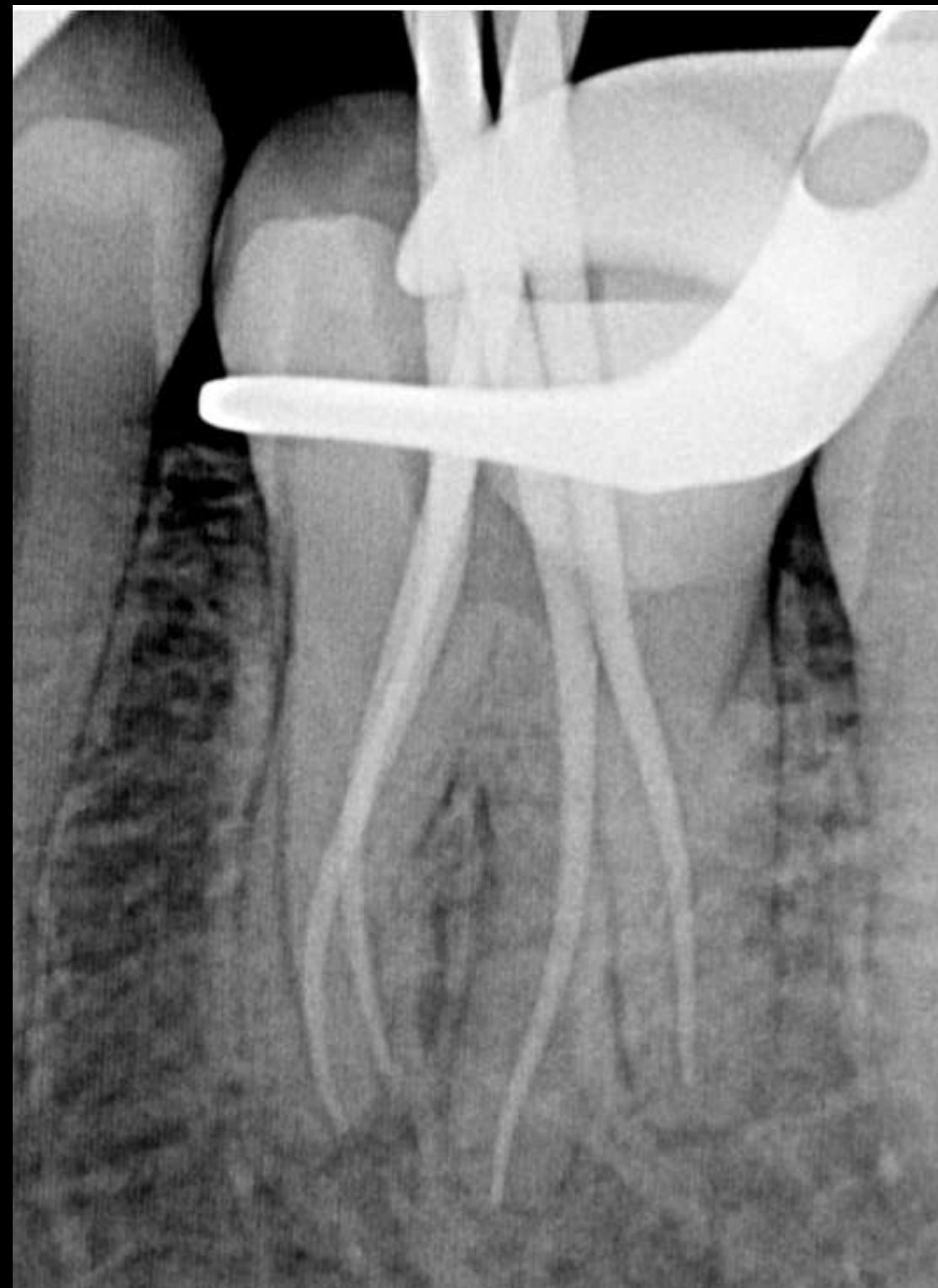De endodontische behandeling vond plaats in één sessie. Na anesthesie en plaatsing van de rubberdam werd de voorlopige vulling verwijderd en werd de initiële intracoronale diagnose gesteld. Een mesiobuccaal, mesiolinguaal, distobuccaal en distolinguaal wortelkanaal werd gesondeerd met behulp van een micro-opener. De preparatie van de primaire ingangsholte voor een betere toegankelijkheid van de kanalen werd uitgevoerd met een carbide ronde boor met lange hals. Op basis van de preoperatieve diagnostische röntgenfoto's kon de lengte van de wortelkanalen voorlopig worden geschat. De kanalen werden tijdens het verdere verloop van de behandeling voortdurend met 6% NaOCl gespoeld. Na preparatie van de ingangsholte volgde de coronale expansie van de wortelkanalen met een EdgeEndo X7 vijl, maat 17.06. Elektrometrische bepaling van de kanaallengte met behulp van een Morita Root ZX Mini Apex Locator werd uitgevoerd met C-Pilots maat 8-10. Nadat de werklengte was bepaald, werd het glijpad rotatiegewijs verlengd met EdgeFile X7 vijlmaat 17.04 en tenslotte geprepareerd tot 30.04 (Figuur 2).



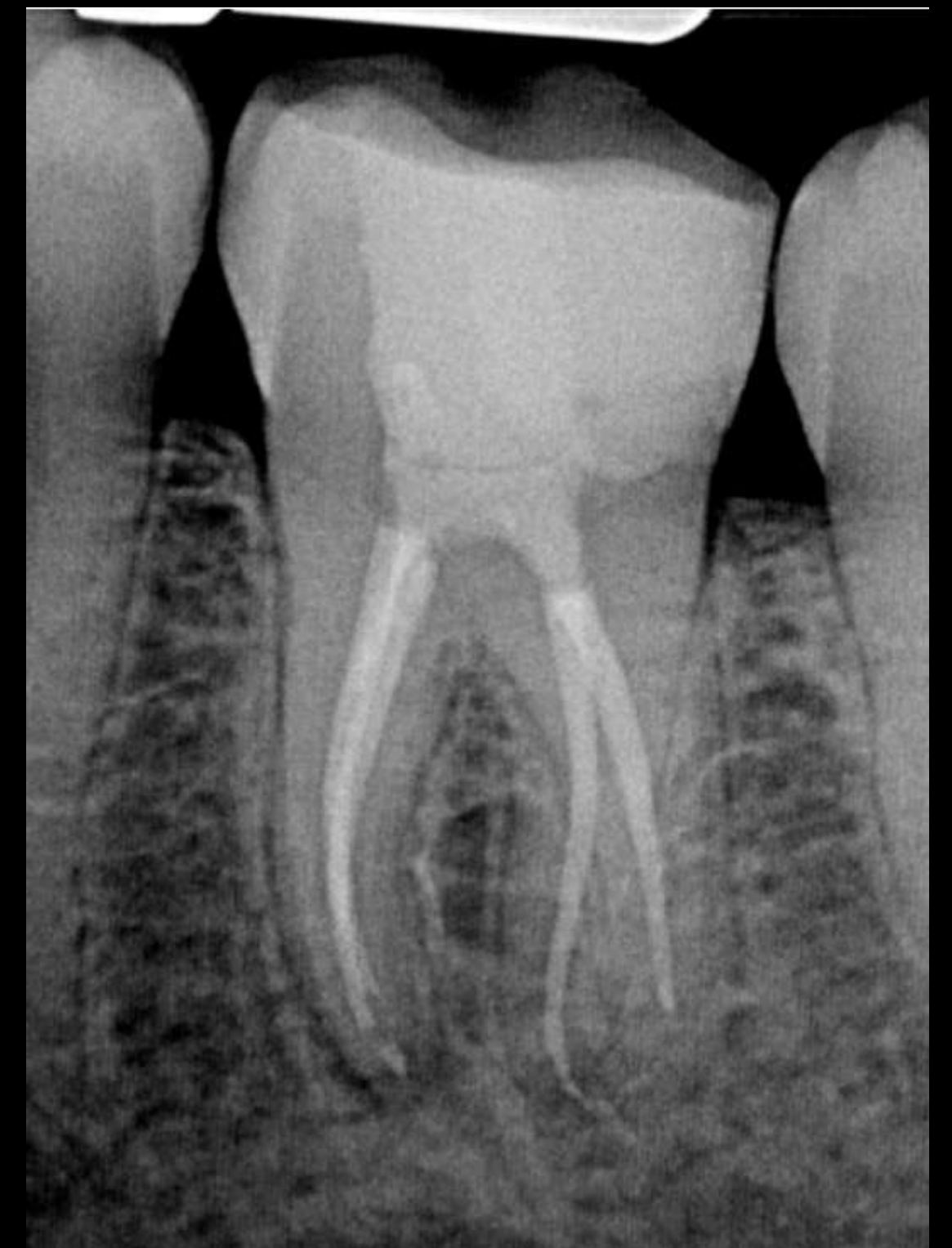Figuur 2: Aanzicht van het mesiale kanaalsysteem na preparatie



Figuur 3: Aanzicht na obturatie



Figuur 4: Masterpoint beeld



Figuur 5: Na wortelvulling en afdichting

Geval 2: Primaire behandeling van een bovenste tweede molaar.

Medische geschiedenis:

De 61-jarige patiënt kwam voor een primaire wortelkanaalbehandeling van 27 na verwijzing door zijn algemene tandarts. De kies was ongeveer 2 jaar geleden voorzien van een kroon en de patiënt was symptoomvrij. Tijdens de radiologische controle na de apicoectomie van kies 26 werd een periapicale osteolyse ontdekt op kies 27.

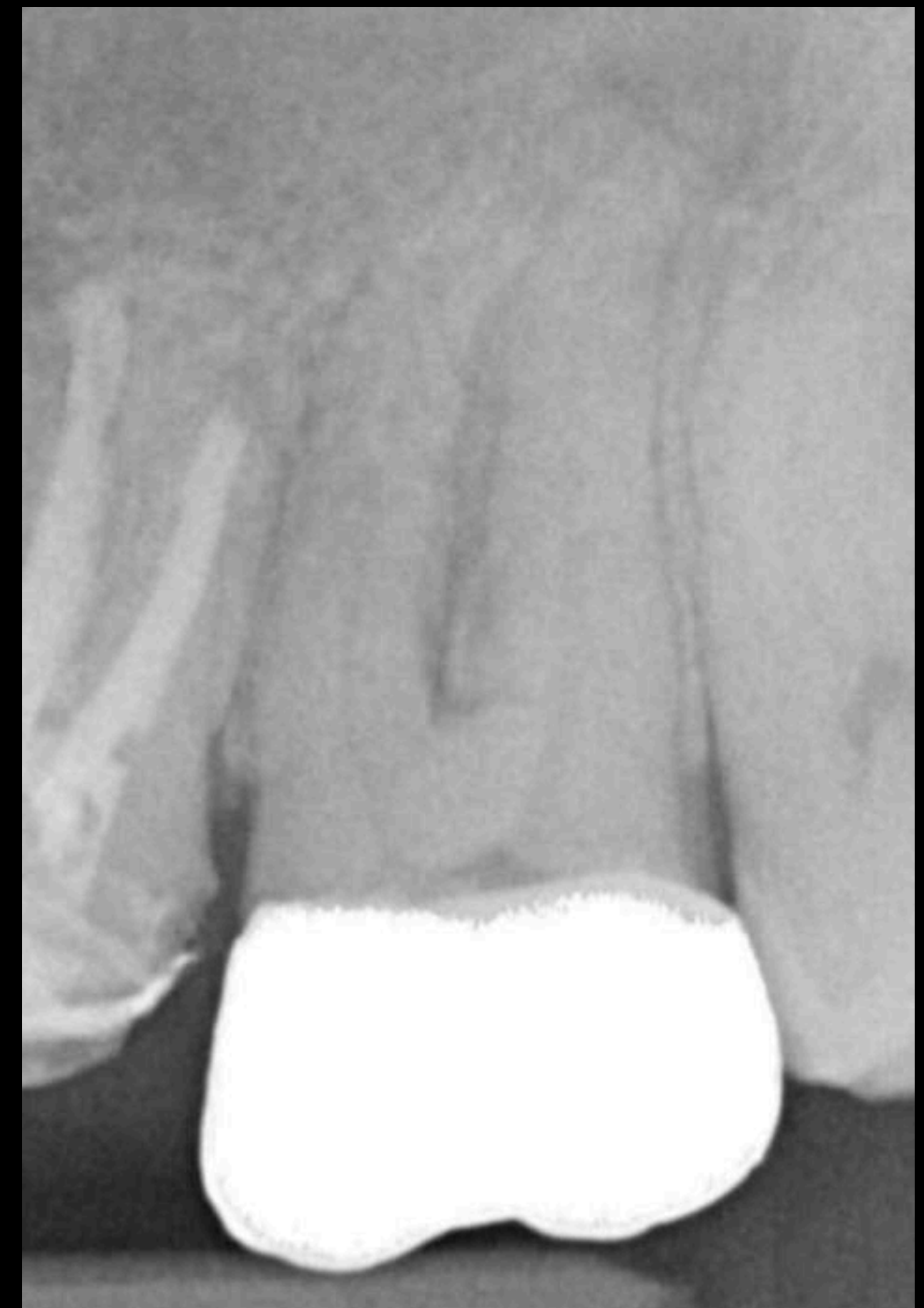Klinische bevindingen:

Kies 27 vertoonde voldoende restauratie. Er waren geen verhoogde tasterdieptes voelbaar en zowel koude- als percussietests waren negatief.

Radiografische bevindingen:

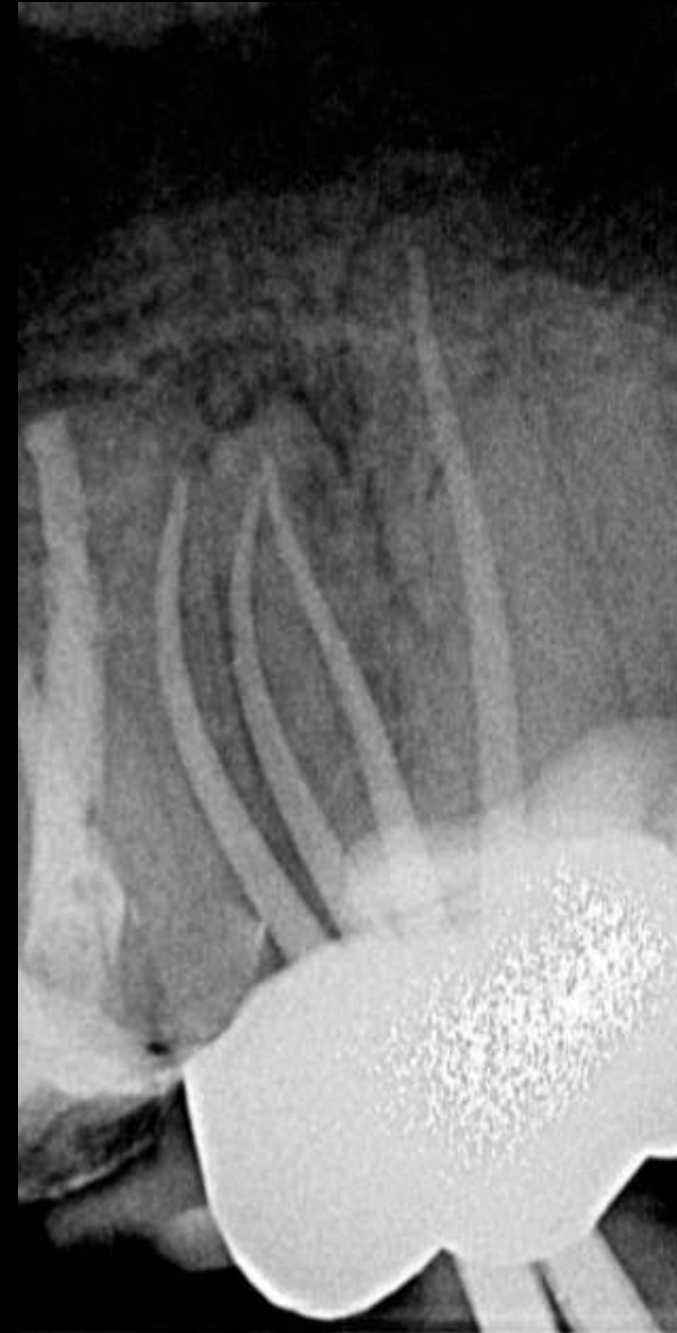Kies 27 vertoont periapicale osteolyse in de zin van chronische apicale parodontitis (figuur 6).

Figuur 6: Preoperatief diagnostisch beeld

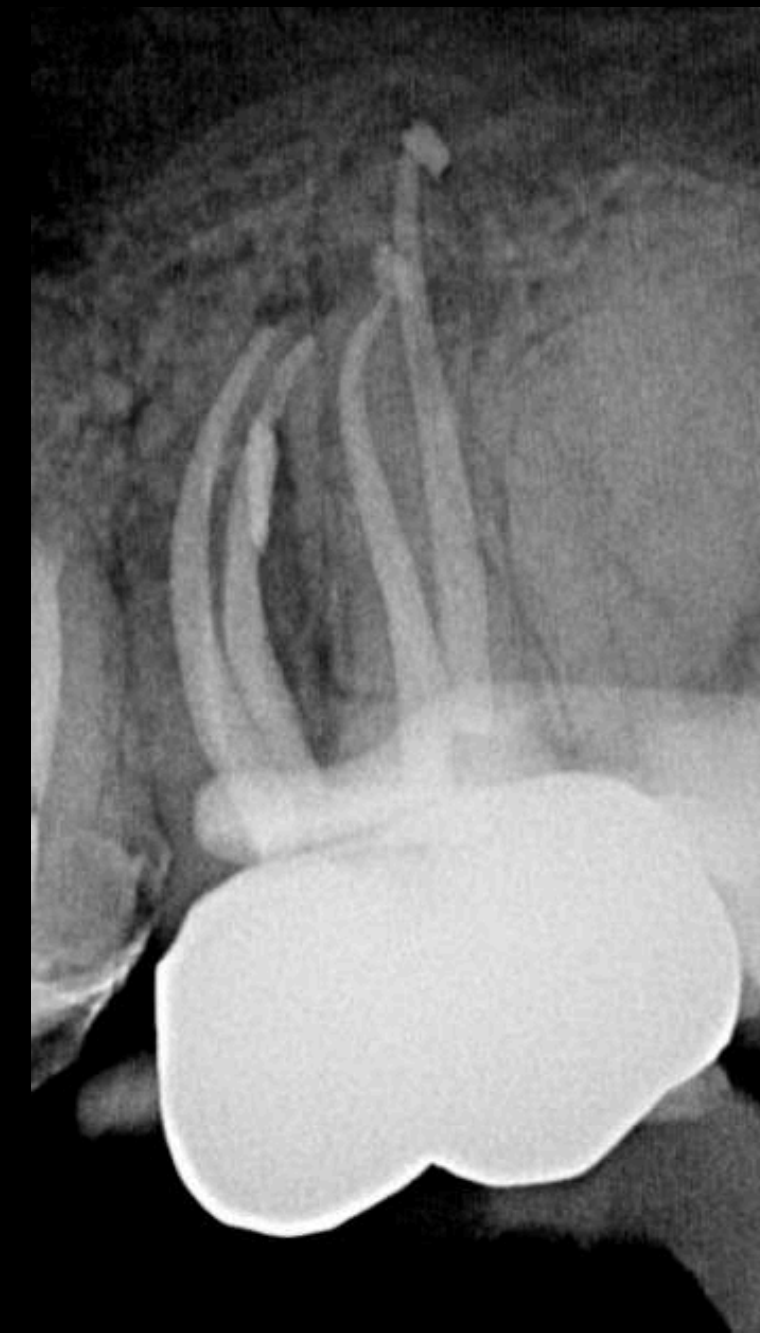

Behandeling:

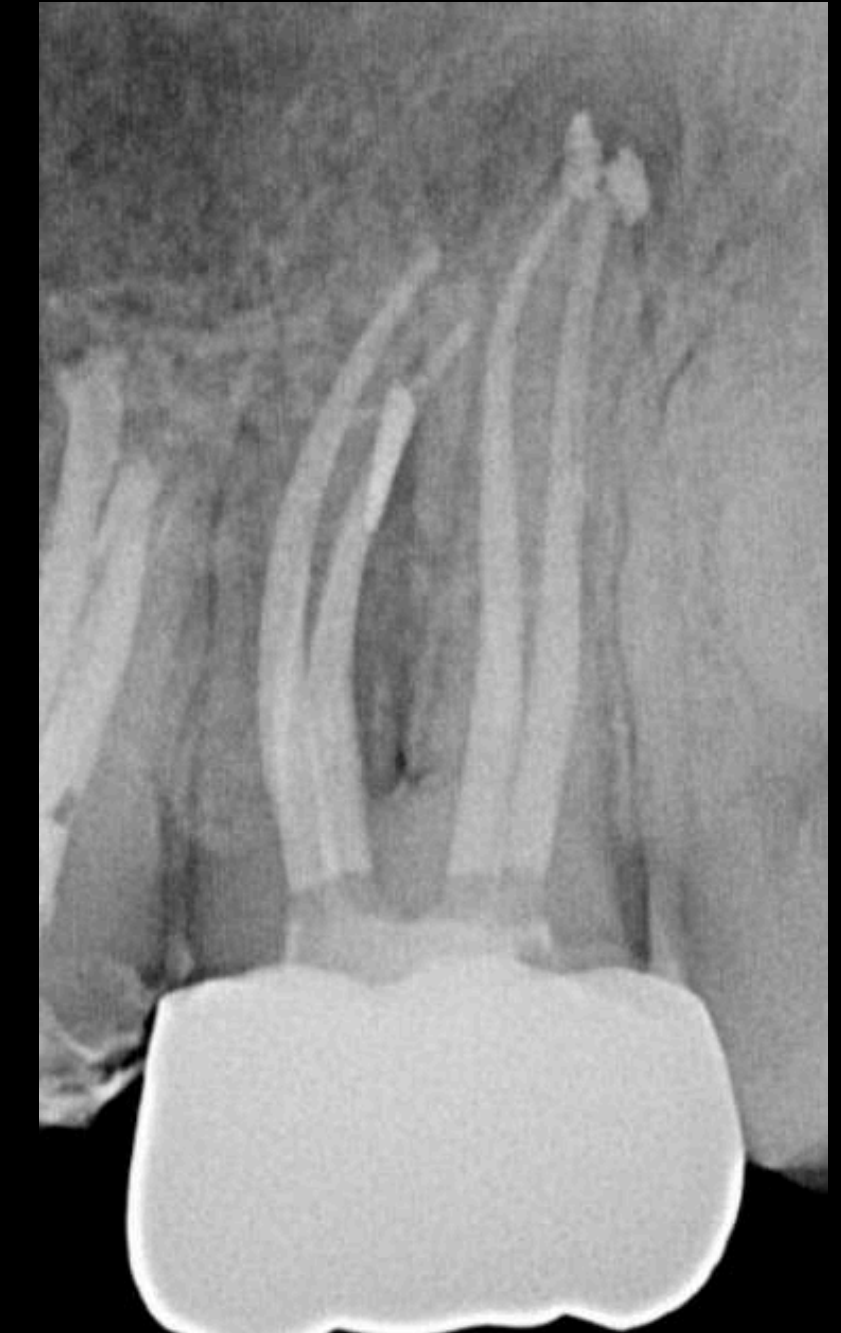De primaire endodontische behandeling van kies 27 werd ook in één sessie uitgevoerd. Na de trephinatie werd de initiële intracoronale diagnose en visualisatie van de vier kanaalopeningen uitgevoerd met een carbide ronde boor met lange hals. Een EdgeFile X7 maat 17.06 werd gebruikt voor coronale expansie van de kanalen. Het creëren van het glijpad kon puur mechanisch worden uitgevoerd. Voor dit doel werden de EdgeFile X7 maat 17.04 en maat 17.06 afwisselend gebruikt totdat de radiografisch bij benadering bepaalde voorlopige werk lengte was bereikt. Na elektrometrische bepaling van de werk lengte met C-Pilot vijlen maat 8 en 10, vond verdere preparatie plaats met EdgeFile X7 maat 20.06, 25.06 en 30.06. Na de laatste preparatie werden de kanalen gedurende 60 seconden met 17% EDTA gespoeld. Als laatste spoeling werd 6% NaOCl sonisch geactiveerd. Er werd een masterpointfoto gemaakt om de preparatie en de maat van de aangepaste guttapercha stiften te verifiëren (figuur 7). Na het drogen met micro aspiratie- en papieren stiften, werden alle kanalen afgedicht met biokeramische sealer door middel van een warme verticale vultechniek (figuur 8). Adhesieve afdichting werd uitgevoerd met Bulk Fill Flow composiet (figuur 9).



Figuur 7:
Masterpointbeeld



Figuur 8: Controlebeeld
na wortelkanaalvulling



Figuur 9: Controlebeeld
na adhesieve afdichting

Geval 3: Revisie van een bovenste tweede molaar

Achtergrond:

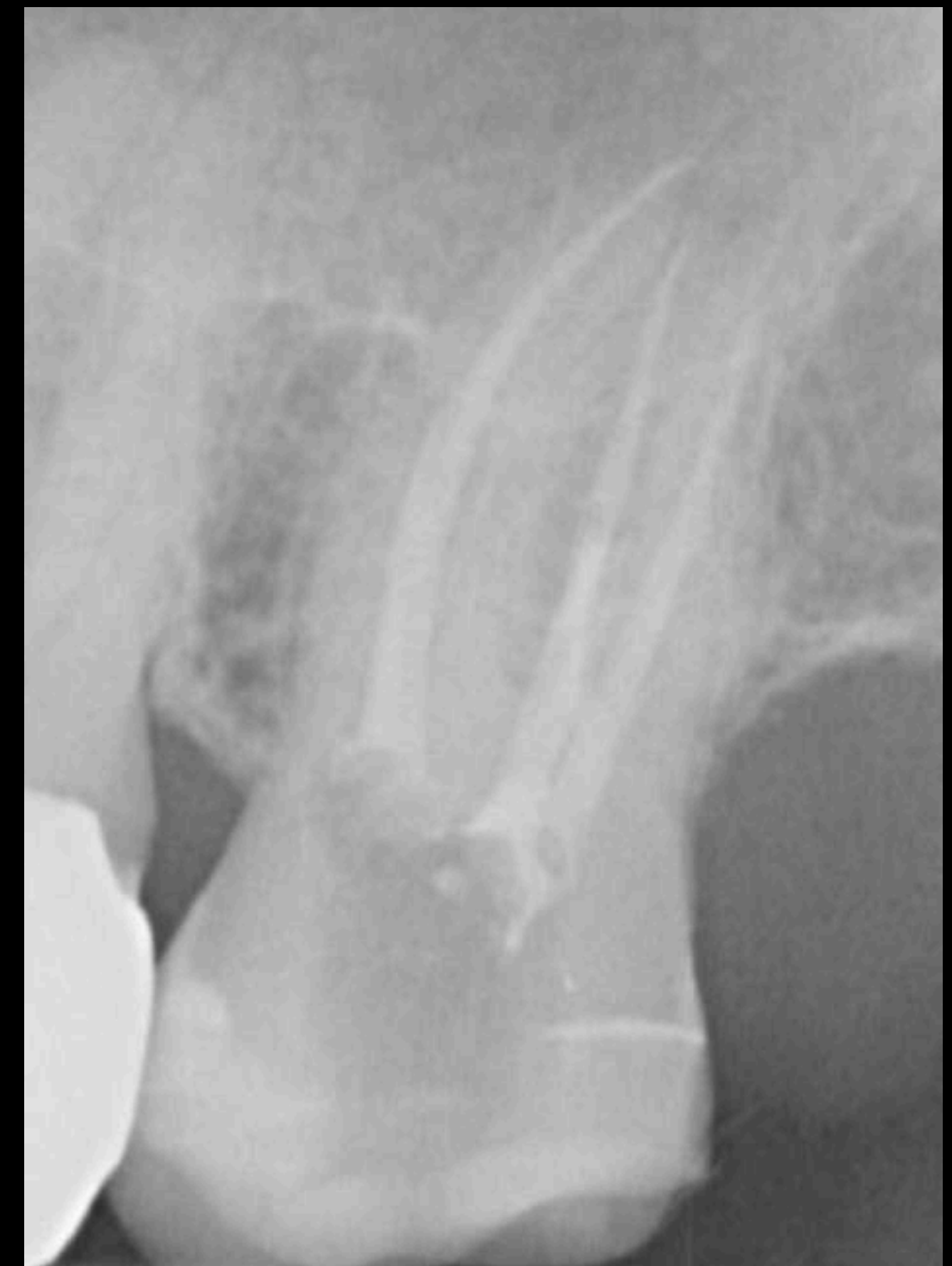Een 54-jarige patiënt kwam bij ons met acute klachten aan kies 27. Hij was door zijn algemene tandarts doorverwezen voor verdere behandeling nadat deze tandarts naar eigen zeggen tevergeefs naar een tweede mesiobuccaal kanaal had gezocht.

Klinische bevindingen:

Kies 27 had een tijdelijk afgesloten ingangsholte. De tand reageerde positief op de percussietest en palpatie van het vestibule onthulde een drukpijn in het gebied van de mesiobuccale wortel.

Radiografische bevindingen:

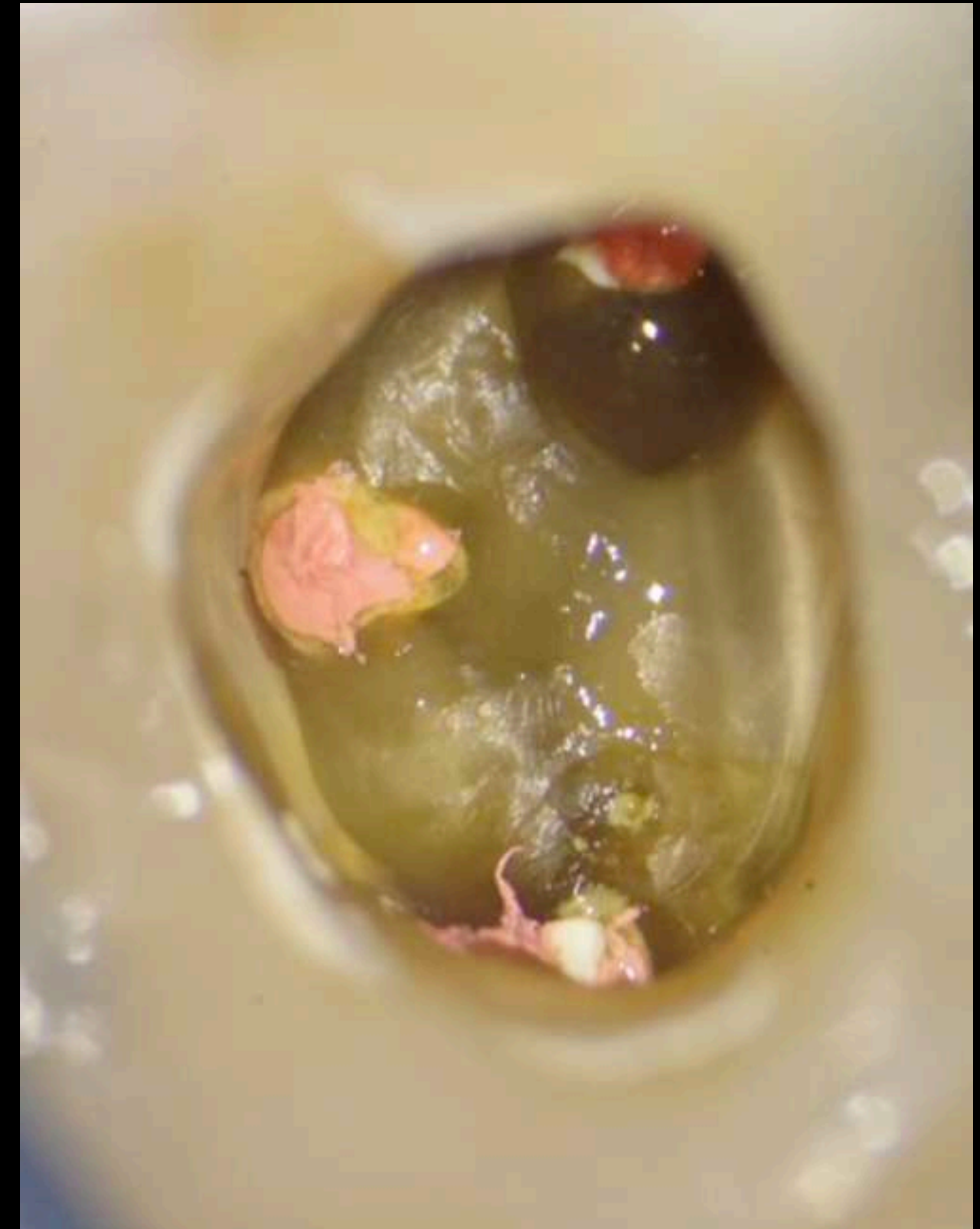
Op de preoperatieve röntgenfoto (figuur 10) is kies 27 al door de vorige arts getrephineerd. De wortelvulling ziet er inhomogeen uit. Het wortelvulmateriaal in het mesiobuccale kanaal overschrijdt de radiografische apex en er is sprake van periapicale osteolyse van de mesiobuccale wortel.



Figuur 10: Preoperatief diagnostisch beeld

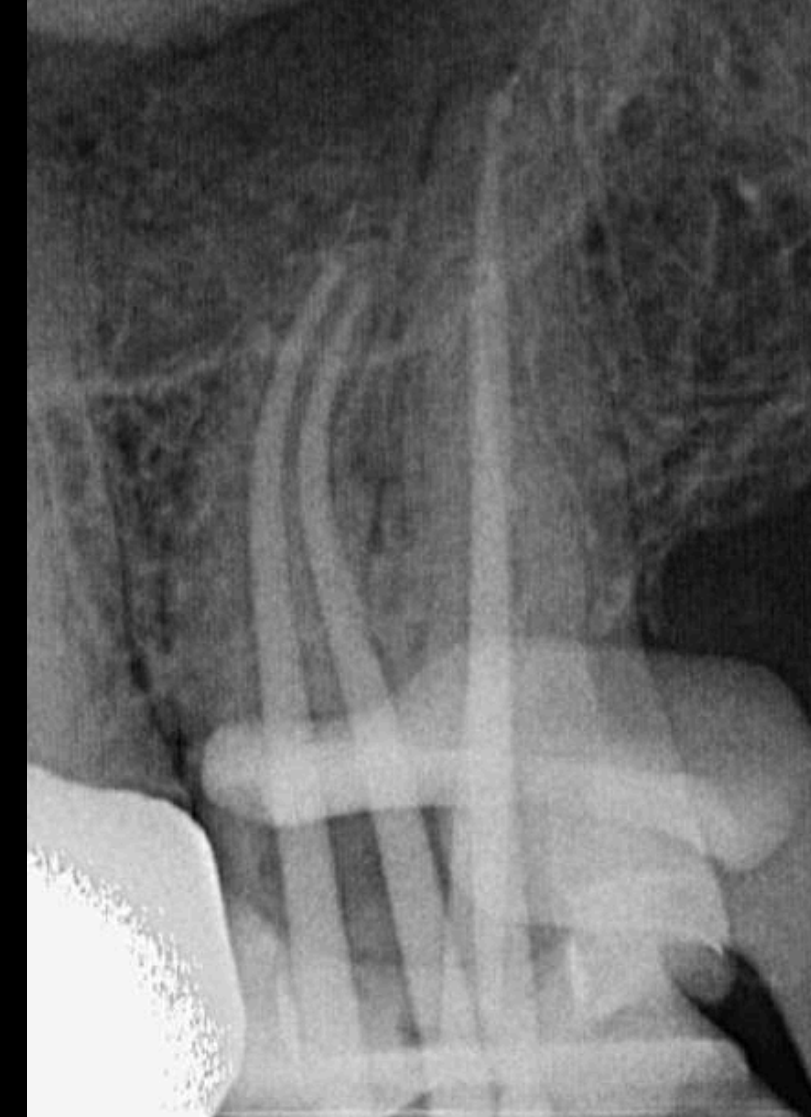Behandeling:

De revisiebehandeling werd in twee sessies uitgevoerd. Na het plaatsen van de rubberdam werd de tijdelijke vulling verwijderd en de toegangsholte gereinigd. Dit werd gevolgd door intracoronale diagnostiek (figuur 11). Bacterieel gekoloniseerd wortelvulmateriaal werd aangetroffen in de mesiobuccale, distobuccale en palatale kanalen. De holte van het mesiobuccale kanaal was verbreed in palatale richting. Verwijdering van een uitsteeksel van mesiaal dentine met een ronde boor met lange schacht legde de ingang van het tweede mesiobuccale kanaal bloot, dat ver in palatale richting was verplaatst. Het wortelvulmateriaal werd verwijderd met EdgeFile X7 maat 25.06 en 17.06 in een crown-down techniek om de apicale verspreiding van ziektekiemen en bacterieel gekoloniseerd wortelvulmateriaal te verminderen. De opening en initiële preparatie van het tweede mesiobuccale kanaal werd uitgevoerd met behulp van de EdgeFile X7 maat 17.04 en maat 17.06, op een afwisselende manier zoals hierboven beschreven. Na elektrometrische bepaling van de werklengte van alle kanalen, werd de preparatie voortgezet met de EdgeFile X7 op de volledige werklengte. In het eerste mesiobuccale kanaal werd de distobuccale en palatale preparatie voltooid met EdgeFile X7 maat 40.06, terwijl het tweede mesiobuccale kanaal werd geprepareerd tot 30.06 (afbeelding 13).

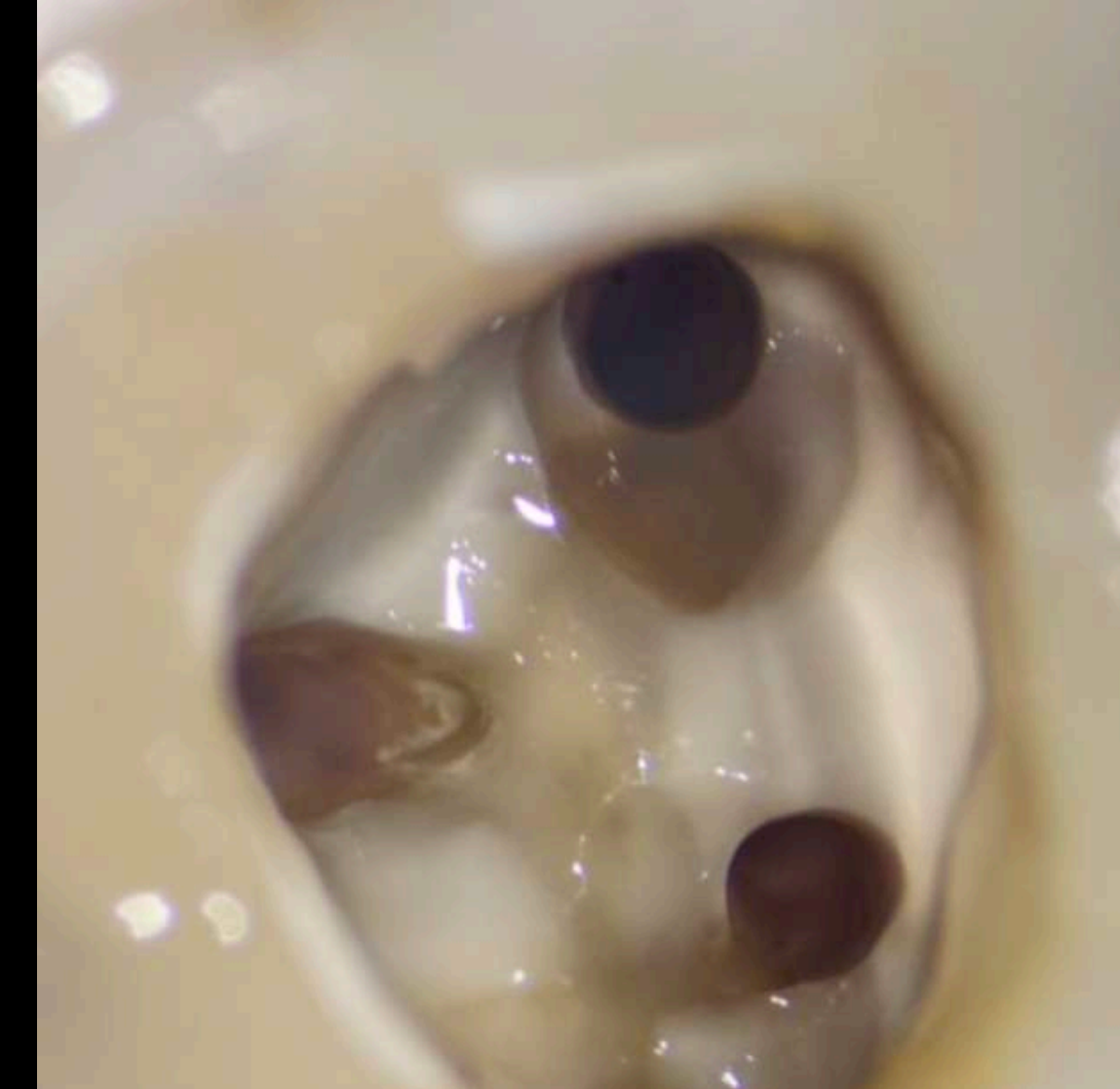

Figuur 11: Na het openen van de primaire ingangsholte; de mb2 wordt bij het palatinale kanaal weergegeven.

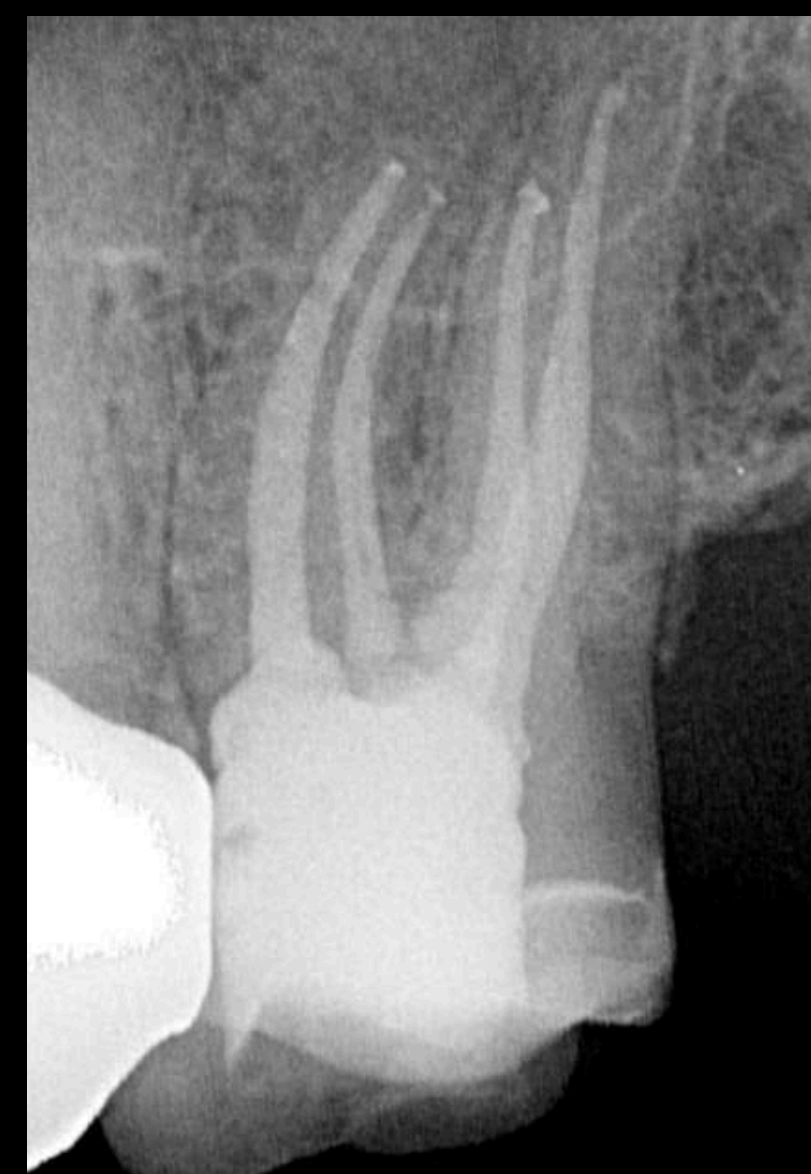Na voltooiing van de preparatie werden de kanalen gedroogd, werd calciumhydroxide op de volledige werklengte aangebracht en werd de kies tijdelijk afgedicht met een adhesieve composietvulling. Verdere behandeling vond plaats na twee weken toen de patiënt symptoomvrij was. Na hernieuwde elektrometrische controle van de werklengte, preparatie van een masterpointbeeld (figuur 12) en geluidsgeactiveerde eindspoeling met 17% EDTA en 6% NaOCl, werden de kanalen gevuld met biokeramische sealer met behulp van de warme verticale vultechniek (figuur 15). De directe adhesieve afdichting van de ingang werd uitgevoerd met een bulk fill flow composiet (figuur 14).



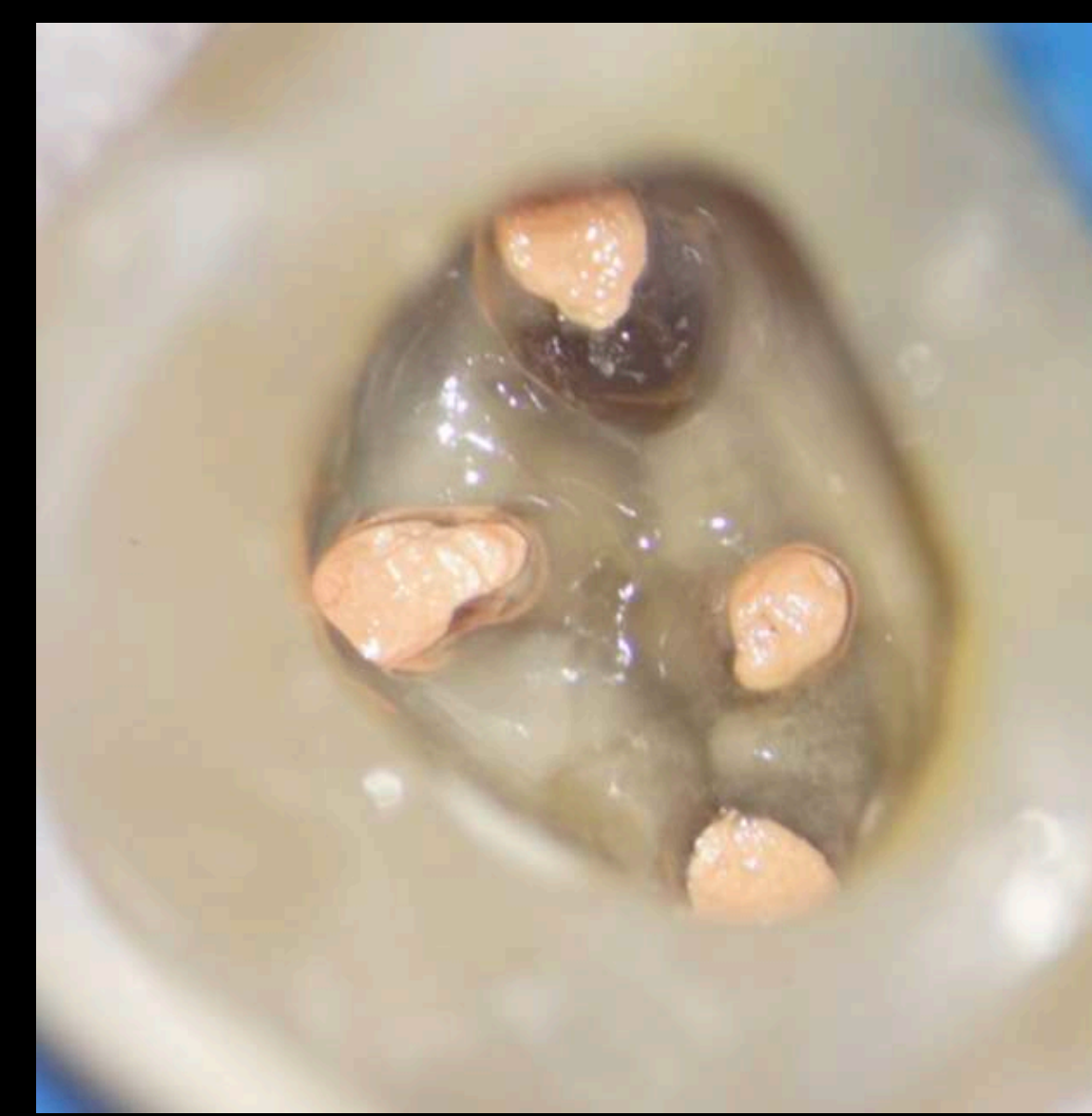Figuur 12: Masterpointbeeld



Figuur 13: Wortelkanaalsysteem na behandeling



Figuur 14: Na obturatie en adhesieve afdichting



Figuur 15: Ingangsholte na obturatie

Discussie:

Systematische preparatie van het wortelkanaalsysteem omvat het openen van het kanaalsysteem en het veiligstellen van een glijpad, evenals aaneengesloten expansie van het kanaalsysteem van coronaal naar apicaal. Minimaal invasieve endodontische concepten richten zich op het behoud van het coronale pericervicale dentine.

Een rationele benadering van een minimaal invasieve endodontische procedure moet echter voldoende preparatie van de apicale zone omvatten, naast verminderde verwijdering van coronale substantie. Het moet voldoende contact met irrigatievloeistoffen mogelijk maken voor weefseloplossing en desinfectie en moet daarom in grootte en coniciteit worden aangepast aan de mate van infectie van de endodontische locatie. Een benadering van coronaal naar apicaal biedt het voordeel van meer tactiliteit en minder spanning op de vijl als gevolg van minder contact met de kanaalwand en kan ook de verspreiding van bacteriën naar de apicale kant verminderen. Nieuwere warmtebehandelde vijlsystemen met een kleinere maximale diameter, zoals EdgeFile X7 van EdgeEndo, bieden meer veiligheid en efficiëntie dankzij hun verbeterde materiaaleigenschappen en geometrie. In onze praktijk is de initiële mechanische glijpadinstelling met EdgeFile X7 maat 17.04 en 17.06 bijzonder effectief gebleken bij kanaalsystemen die moeilijk toegankelijk zijn.

De vijlen worden voor dit doel afwisselend gebruikt. Na coronale expansie van de 17.06 wordt overgestapt op de vijl van maat 17.04, die in korte pikkende werkbewegingen wordt gebruikt totdat de vooraf radiografisch bepaalde werklengte is bereikt. In geval van weerstand wordt de vijl 17.06 passief naar de eerder bereikte lengte gebracht en maakt dan verdere opmars van de 17.04 mogelijk. In veel gevallen kan zo de tijdrovende handmatige glijpadvoorbereiding achterwege blijven. De verdere preparatie wordt uitgevoerd in conus 04 of 06, afhankelijk van de anatomische situatie, de mate van infectie en de geplande vultechniek. De maximale doorsnede van de EdgeFile X7, gereduceerd tot 1 mm, maakt het mogelijk om de substantie van het pericervicale dentine te behouden, zelfs bij het prepareren van grote apicale diameters en biedt meer flexibiliteit in gebogen wortelkanalen. In de onderhavige gevallen konden, dankzij de bovengenoemde voordelen, zowel moeilijk toegankelijke als multiplanair gebogen wortelkanalen op een veilige, efficiënte en rationele minimaal invasieve manier worden geprepareerd met behulp van een eenvoudig vijlprotocol.




Vijlen met ongelooflijke
kracht en flexibiliteit

Meer informatie



EDGEENDO®

EDGEFILE[®] X7



De revolutionaire EdgeFile X7 maakt gebruik van ons eigen flexibele FireWire NiTi dat is gesmeed met ons gepatenteerde warmtebehandelingsproces. De FireWire NiTi-legering verbetert de sterkte en flexibiliteit. Best verkopend systeem.

Ons warmtebehandelingsproces geeft de EdgeFile X7, "Canal Contouring Technology", waardoor de vijlen extreem flexibel zijn en het vormgeheugen en "bounce back" effect van andere NiTi vijlen verminderen. De flexibele EdgeFile™ volgt nauwgezet de anatomie van het kanaal zonder te strekken, waardoor het risico op ledging, verplaatsing, perforatie en losraken van de vijl afneemt. De flexibele schacht vermindert de noodzaak van overmatig rechte toegang, waardoor meer tandweefsel behouden kan blijven.

X7 is de meest erkende en bewezen oplossing. Het systeem heeft herhaaldelijk beter gepresteerd dan concurrerende vijlen in peer reviewed gepubliceerd onderzoek

EDGEFILE[®] X7

Kenmerken

1

Gepatenteerd warmtebehandelingsproces

2

Gepatenteerd warmtebehandelingsproces- de FireWire NiTi™ legering verbetert de sterkte en flexibiliteit*

3

Verkrijgbaar in .04 en .06 Constant Taper- Variable Pitch

4

Maximale groefdiameter 1mm voor minimaal invasieve preparatie

5

Parabolische dwarsdoorsnede niet snijdende punt- Maximaliseert vijl snij efficiëntie

6

Elektrolytisch gepolijste vijl - Vergroot de sterkte

7

Korter handvat voor betere posterioere toegang

8

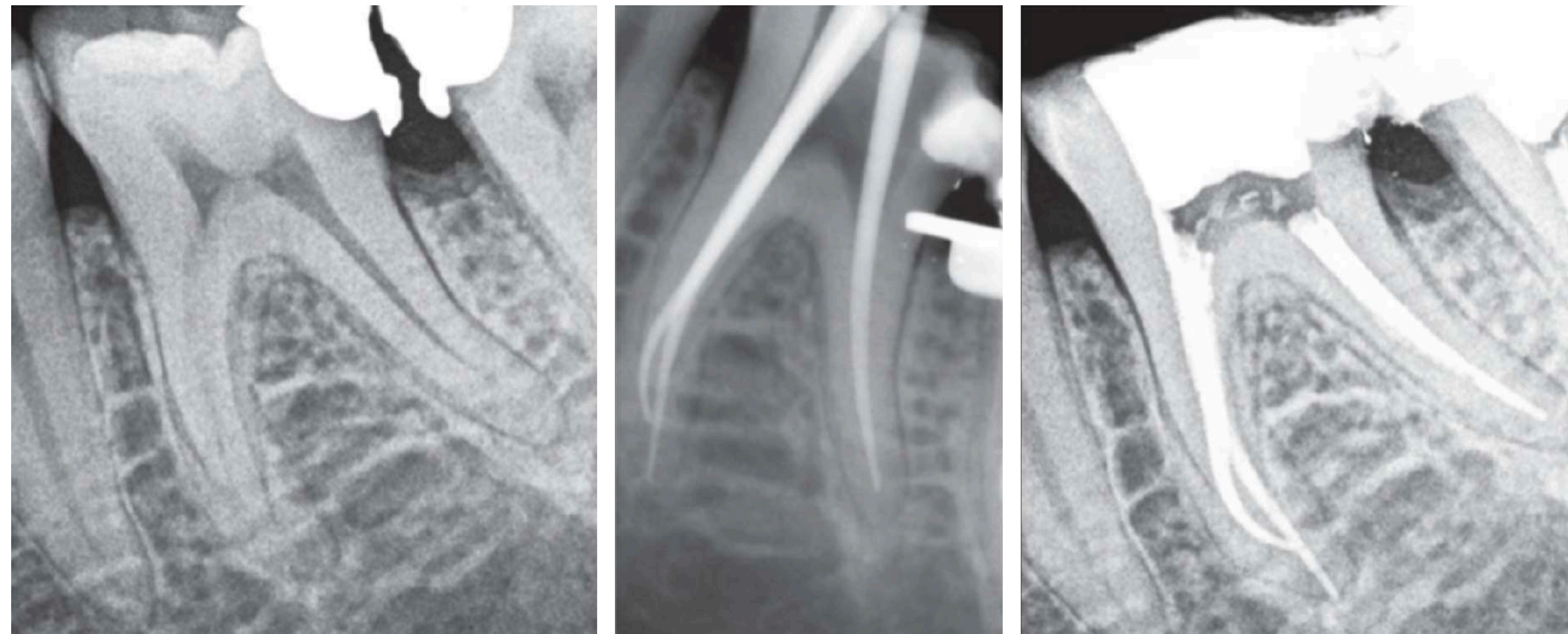
ISO tip maat 17-45

8

Beschikbare lengtes: 21, 25 & 29 mm

Wilt u meer weten?

Een nieuwe techniek voor wortelkanaalpreparatie met behulp van hittebehandelde nikkel-titanium roterende instrumenten



Samenvatting

Doel

Doel van deze studie was het potentieel van de techniek van de hybride warmtebehandeling (HHT) voor de vormgeving van sterk gekromde kanalen te beoordelen.

Achtergrond

Deze innovatieve HHT-techniek combineert het gebruik van zowel Ni-Ti austenitische als martensitische Ni-Ti vijlen, met een vereenvoudigde sequentie om de eigenschappen van de verschillende vijlen goed te benutten.

Beschrijving van de casus

De operatietechniek begon met de verkenning van het kanaal en het bepalen van de werkdiepte met behulp van een SS K-vijl maat 10. Vervolgens werd een specifieke sequentie toegepast met de F1 20.06v Ni-Ti austenitische vijl (EdgeTaper) voor het prepareren van het coronale en middelste deel van het kanaal. Deze stap werd gevolgd door S2 20.04 en F120.06v martensitische Ni-Ti vijlen (EdgeTaper Platinum) om het kanaal te vergroten tot de apex bereikt was. Er werd geen intrakanaalbreuk van instrumenten of vervorming van groeven vastgesteld.

Conclusie

Deze studie beschrijft een nieuwe HHT-techniek die erop gericht is de procedures te vereenvoudigen en het grootste deel van de verschillende kenmerken van de verschillende HHT-behandelingen te benutten; de klinische gevallen lijken het potentieel ervan te bevestigen qua veiligheid, snelheid, doeltreffendheid en behoud van de oorspronkelijke anatomie.

Klinisch belang

De casussen tonen de voordelen aan van de nieuw voorgestelde techniek ten opzichte van een traditionele aanpak om complexe anatomieën op de juiste manier vorm te geven met slechts een paar Ni-Ti roterende instrumenten.

probeer de producten uit!





Wij vinden dat premium technologie niet gepaard hoeft te gaan met een premium prijskaartje.

Prestaties

Prijs

Technologie

Neem contact met ons op:

info@henryschein.nl

